

Consenso Nacional Inter-Sociedades para el Diagnóstico y Tratamiento de las Neoplasias Renales Parenquimatosas del Adulto

Convocadas por la Academia Nacional de Medicina

Asociación Argentina de Oncología Clínica

Asociación Médica Argentina

Federación Argentina de Urología

Instituto de Oncología Angel H. Roffo

Sociedad Argentina de Cancerología

Sociedad Argentina de Nefrología

Sociedad Argentina de Patología

Sociedad Argentina de Radiología

Sociedad Argentina de Terapia Radiante Oncológica

Sociedad Argentina de Urología

Las entidades científicas involucradas en el estudio y tratamiento de esta patología, han concretado la elaboración de un documento denominado Consenso Nacional Inter-Sociedades para el Diagnóstico y Tratamiento de las Neoplasias Renales Parenquimatosas del Adulto, que tiene por objetivo unificar los criterios con que se recomienda a los especialistas abordar a partir del presente esta afección.

Convocadas por la Academia Nacional de Medicina, por intermedio del Instituto de Estudios Oncológicos, las entidades autoras, miembros del Programa Argentino de Consensos de Enfermedades Oncológicas y del Programa Nacional de Consensos Inter-Sociedades, avalan este Consenso Multidisciplinario, que aúna los criterios propuestos por todos los profesionales que se encuentran comprometidos en el diagnóstico y tratamiento de las Neoplasias Renales Parenquimatosas del Adulto.

Está previsto que las entidades participantes del Consenso realicen en forma periódica una revisión de lo acordado a fin de incorporar los permanentes avances que se producen en ese campo específico de la Medicina.

Asimismo se comprometen a difundir y promover el uso del contenido de este documento en todas las áreas y entidades responsables del manejo de la Salud, Institutos Nacionales, PAMI, Provinciales, Municipales, Colegios Médicos, entidades de Medicina Prepaga, Obras Sociales, Mutuales, Superintendencia de Seguros de Salud de la Nación, Hospitales de Comunidad, Hospitales Universitarios, demás entidades relacionadas y su aplicación por todos los especialistas del país.

Julio 2015



NEOPLASIAS RENALES

CAPÍTULO	TEMA	PÁGINA
	ÍNDICE	2
	CONSIDERACIONES	3
01	DIAGNÓSTICO	4
	Diagrama	5
02	ESTADIFICACIÓN	6
	Diagrama	7
03	CLASIFICACIÓN TNM	8
04	TRATAMIENTO	
	Masas quísticas renales: Clasificación de BOSNIAK	9
05	Angiomiolipoma	10
	Diagrama	11
06a	M0	12
	Diagrama	13
06b	M0	14
	Diagrama	15
07	M1	16
	Diagrama	17
	ANEXOS	
08	DIAGNÓSTICO POR IMÁGENES	18
	Diagrama: Uso de contrastes radiológicos en pacientes con insuficiencia renal	23
09	ANATOMÍA PATOLÓGICA	24
	Diagrama: Clasificación OMS-ISUP 2012	28
10	EVALUACIÓN NEFROLÓGICA	29
	Diagrama	31
11	TRATAMIENTO SISTÉMICO	32
	Diagrama	35
12	TRATAMIENTO RADIANTE	36
	Diagrama	37
13	SEGUIMIENTO POSTOPERATORIO	38
	VÍNCULOS a las páginas WEB de las Sociedades Autoras	39

CONSENSO NACIONAL INTER-SOCIEDADES PARA EL DIAGNÓSTICO Y TRATAMIENTO DE LAS NEOPLASIAS RENALES PARENQUIMATOSAS DEL ADULTO

CONSIDERACIONES A TENER EN CUENTA EN ESTE CONSENSO

- 1) Todas las recomendaciones tienen **NIVEL DE EVIDENCIA 2A**, salvo donde se encuentre expresamente indicado.
- 2) En el texto, los **NÚMEROS ENTRE CORCHETES** se refieren al número de los cuadros de los diagramas correspondientes.
- 3) Todas las incidencias de **IMÁGENES** en el texto y en los diagramas deben referirse al anexo correspondiente (Pág. 18).
ADVERTENCIA: Resonancia Magnética por Imágenes (RMI) con Gadolinio.
En pacientes con insuficiencia renal aguda o crónica (Clearance de creatinina <30 ml/min), existe riesgo de Fibrosis Nefrogénica Sistémica.
Considerar otro método que no requiera Gadolinio.
De ser necesaria la administración de Gadolinio, utilizar Gadoterato de Meglumina.
- 4) Todas las incidencias de **TRATAMIENTO SISTÉMICO** en el texto y en los diagramas deben referirse al anexo correspondiente (Pág. 32).
- 5) Todas las incidencias de **RADIOTERAPIA** en el texto y en los diagramas deben referirse al anexo correspondiente (Pág. 36).

01

NEOPLASIAS RENALES

Diagnóstico

Ante la **SOSPECHA** semiológica por:

- El **CUADRO CLÍNICO** [1],
- mediante **ECOGRAFÍA** [2] o
- por **HALLAZGO INCIDENTAL** en otros estudios por imágenes [3], se diagnóstica:

Una **MASA OCUPANTE RENAL (MOR)** [4]. Esta puede ser:

- SÓLIDA** [5],
- QUÍSTICA** [33] o presentar características que la hacen **DUDOSA** [20].

Si la masa es definitivamente **SÓLIDA** [5], se realizará una **TOMOGRAFÍA COMPUTADA (TC) con contraste oral e intravenoso con fases (multidetector) -preferentemente-, o RESONANCIA MAGNÉTICA POR IMÁGENES (RMI) con gadolinio** [6].

-Si la masa sólida tiene **COMPONENTE DE TEJIDO GRASO** [7], la RMI presentará una imagen hiperintensa en T1 [8], orientando la sospecha hacia un **ANGIOMIOLIPOMA** [9].

-Si la masa sólida es un **TUMOR SIN COMPONENTE GRASO** [10], puede tener:

- Un **PATRÓN NEOPLÁSICO TÍPICO** que refuerza con la sustancia de **contraste** [11] y con la **SOSPECHA DE TUMOR MALIGNO** [12], indicar la **CIRUGÍA**, previa **ESTADIFICACIÓN** [13].
- SOSPECHA DE PSEUDOMASA** [14]. Los elementos críticos para orientar a pseudomasa son el análisis en distintos planos y el comportamiento con contraste similar al resto del parénquima en la TC [15]. El estudio mostrará una imagen compatible con **LOBULACIÓN FETAL** o de **HIPERTROFIA DE PIRÁMIDE** [16].
- SOSPECHA DE ONCOCITOMA** [17]. El patrón en rueda de carro no es patognomónico, sólo el 30% tiene la cicatriz central y la mayoría cuando son mayores de 4 cm. Según Bosniak son indistinguibles del carcinoma, considerando la posibilidad (opcional) de control estricto con imágenes, mediante TC o RMI, sólo en tumores de pequeño tamaño (< 2 cm) [18], siendo recomendable la **conducta QUIRÚRGICA** [19], previa **ESTADIFICACIÓN** [13].

Si la masa es definitivamente **QUÍSTICA** [33], no se requiere más estudio para confirmar un **QUISTE SIMPLE (BOSNIAK 1)** [34].

Si la masa es **DUDOSA** [20], la **TOMOGRAFÍA COMPUTADA con contraste oral e intravenoso con fases (multidetector) -preferentemente-, o la RESONANCIA MAGNÉTICA POR IMÁGENES con gadolinio** [21], demostrará el **PATRÓN TUMORAL** y si la masa **REFUERZA con el contraste o no**.

-Si **REFUERZA con el contraste** y presenta un **PATRÓN NEOPLÁSICO TÍPICO** [11], con la **SOSPECHA DE UN TUMOR MALIGNO** [12], indica la necesidad de **CIRUGÍA**, previa **ESTADIFICACIÓN** [13].

-Si **NO REFUERZA con el contraste** y presenta un **PATRÓN TUMORAL BENIGNO** [22], el paciente puede pasar a **CONTROL**, si otros parámetros no lo desaconsejan [23].

-Si tiene un **PATRÓN TUMORAL NO DEFINIDO** [27], además del cuadro clínico y los hallazgos de los estudios por imágenes ya realizados (ecografía, RMI, TC), se evaluarán las **MASAS QUÍSTICAS RENALES COMPLEJAS** [24] (Ver 04, clasificación de **BOSNIAK**).

-Las mismas pueden presentar un **PATRÓN QUÍSTICO DE BAJO RIESGO (BOSNIAK 2)** [25], pudiendo el paciente pasar a **CONTROL**, que será estricto en el Bosniak 2f, si otros parámetros no lo desaconsejan [23].

-Un **PATRÓN NEOPLÁSICO (Bosniak 3-4)** [26] y con la **SOSPECHA DE UN TUMOR MALIGNO** [12], indicar la **CIRUGÍA**, previa **ESTADIFICACIÓN** [13].

-Si el **PATRÓN TUMORAL AÚN NO SE HA PODIDO DEFINIR** [27], puede indicarse una **BIOPSIA** (opcional) [28], que podrá informar la existencia de:

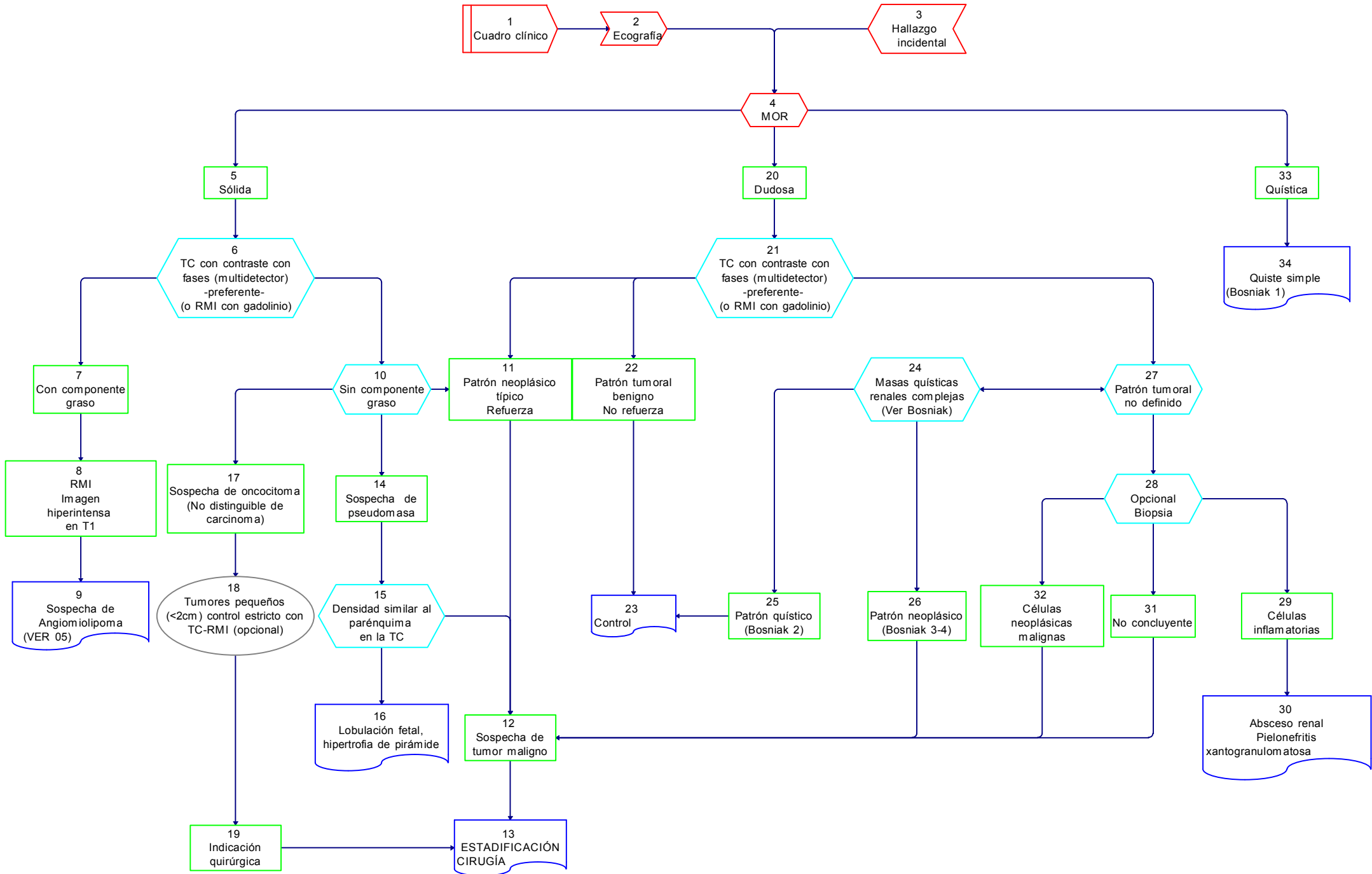
-**CÉLULAS INFLAMATORIAS** [29], orientando hacia un **ABSCESO RENAL** o una **PIELONEFRITIS XANTOGRANULOMATOSA** [30].

-**MATERIAL NO CONCLUYENTE** [31], en cuyo caso deberá considerarse, con la sospecha de un tumor maligno [12], la **CIRUGÍA**, previa **ESTADIFICACIÓN** [13].

-**CÉLULAS NEOPLÁSICAS MALIGNAS** [32], indicando la existencia de **UN TUMOR MALIGNO** [12] y la necesidad de **CIRUGÍA**, previa **ESTADIFICACIÓN** [13].

Neoplasias Renales Parenquimatosas del Adulto

01 NEOPLASIAS RENALES Diagnóstico



02

NEOPLASIAS RENALES

ESTADIFICACIÓN

Efectuado el diagnóstico de TUMOR RENAL, se realizarán estudios:

De ESTADIFICACIÓN [1], mediante:

-HISTORIA CLÍNICA (HC), ANÁLISIS [2],

-TOMOGRAFÍA COMPUTADA DE TÓRAX, ABDOMEN Y PELVIS -preferentemente- con contraste [3]

o

-Como alternativa, TOMOGRAFÍA COMPUTADA DE TÓRAX sin contraste y RESONANCIA MAGNÉTICA POR IMÁGENES DE ABDOMEN Y PELVIS con gadolinio [4].

-Si existieran METÁSTASIS (MTTS) DE PULMÓN o sospecha clínica de METÁSTASIS DE CEREBRO [5], se realizará una RMI DE CEREBRO -preferentemente- con gadolinio o TC con contraste [6].

-Ante la sospecha de METÁSTASIS ÓSEAS o si la FOSFATASA ALCALINA y/o la CALCEMIA estuvieran ELEVADAS o existiera DOLOR ÓSEO [7], se realizará un CENTELLOGRAMA ÓSEO [8].

Estos estudios determinarán el ESTADÍO [9], ya sea **AUSENCIA DE METÁSTASIS, M0 [10]**, o su **PRESENCIA, M1 [12]**.

En ambos casos el **TRATAMIENTO CON INTENCIÓN CURATIVA es la INDICACIÓN QUIRÚRGICA, tanto del TUMOR PRIMARIO [11] (Capítulo 06A-06B), como también de las METÁSTASIS RESECABLES [13] (Capítulo 07).**

En los pacientes SIN INDICACIÓN QUIRÚRGICA o INOPERABLES por comorbilidades, o por TUMOR IRRESECABLE [14], estará indicado realizar una BIOPSIA histológica y/o citológica del tumor primario o de las metástasis [15] a fin de obtener:

-La CONFIRMACIÓN ANATOMOPATOLÓGICA del tumor [16], que permita una correcta indicación del TRATAMIENTO SISTÉMICO [17].

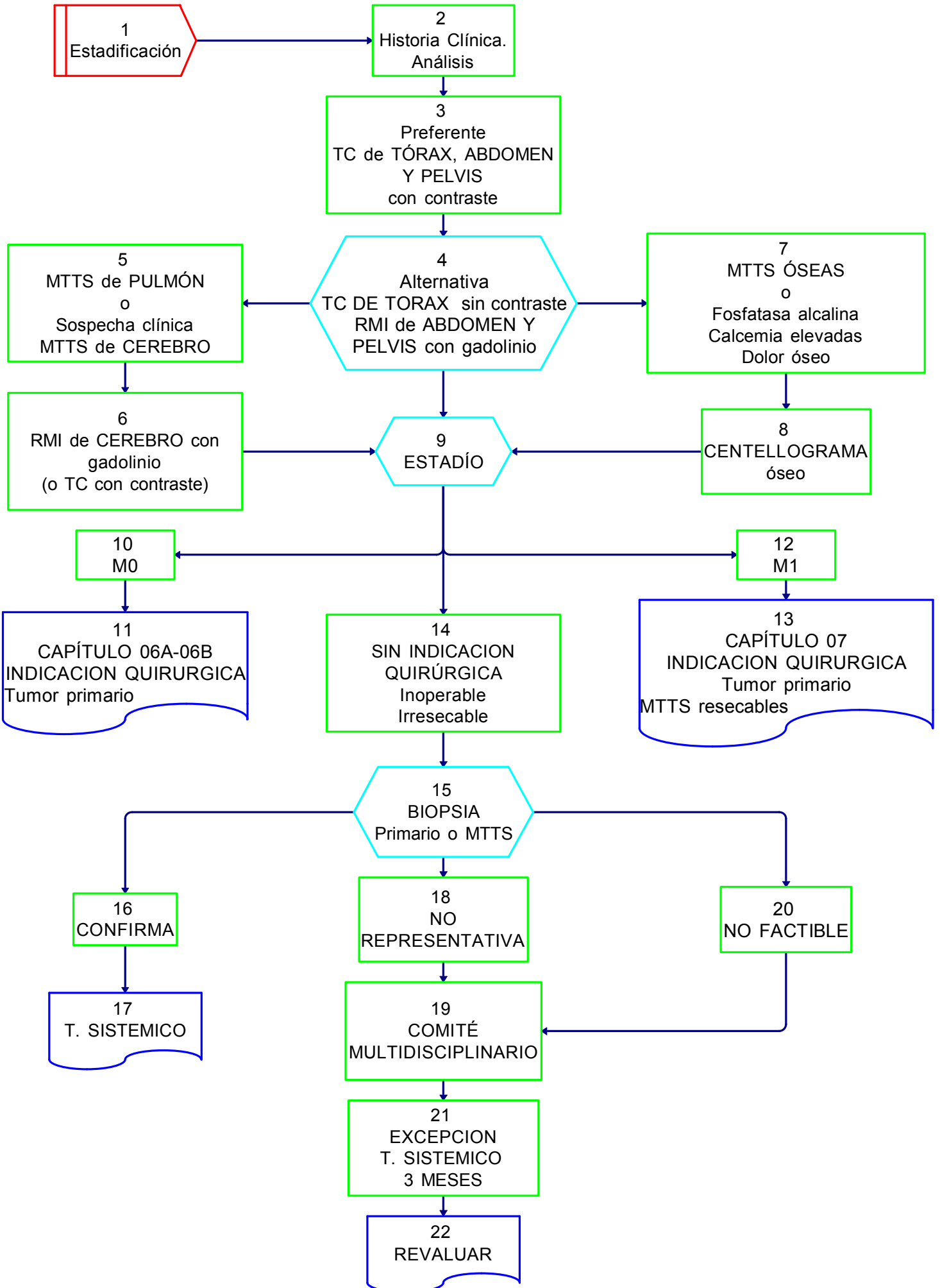
-Si la BIOPSIA fuera NO REPRESENTATIVA [18] o NO fuera FACTIBLE su realización [20], el COMITÉ MULTIDISCIPLINARIO [19], podrá autorizar por EXCEPCIÓN el TRATAMIENTO SISTÉMICO por 3 MESES [21] y luego REVALUAR la respuesta del paciente [22].

Neoplasias Renales Parenquimatosas del Adulto

02

NEOPLASIAS RENALES

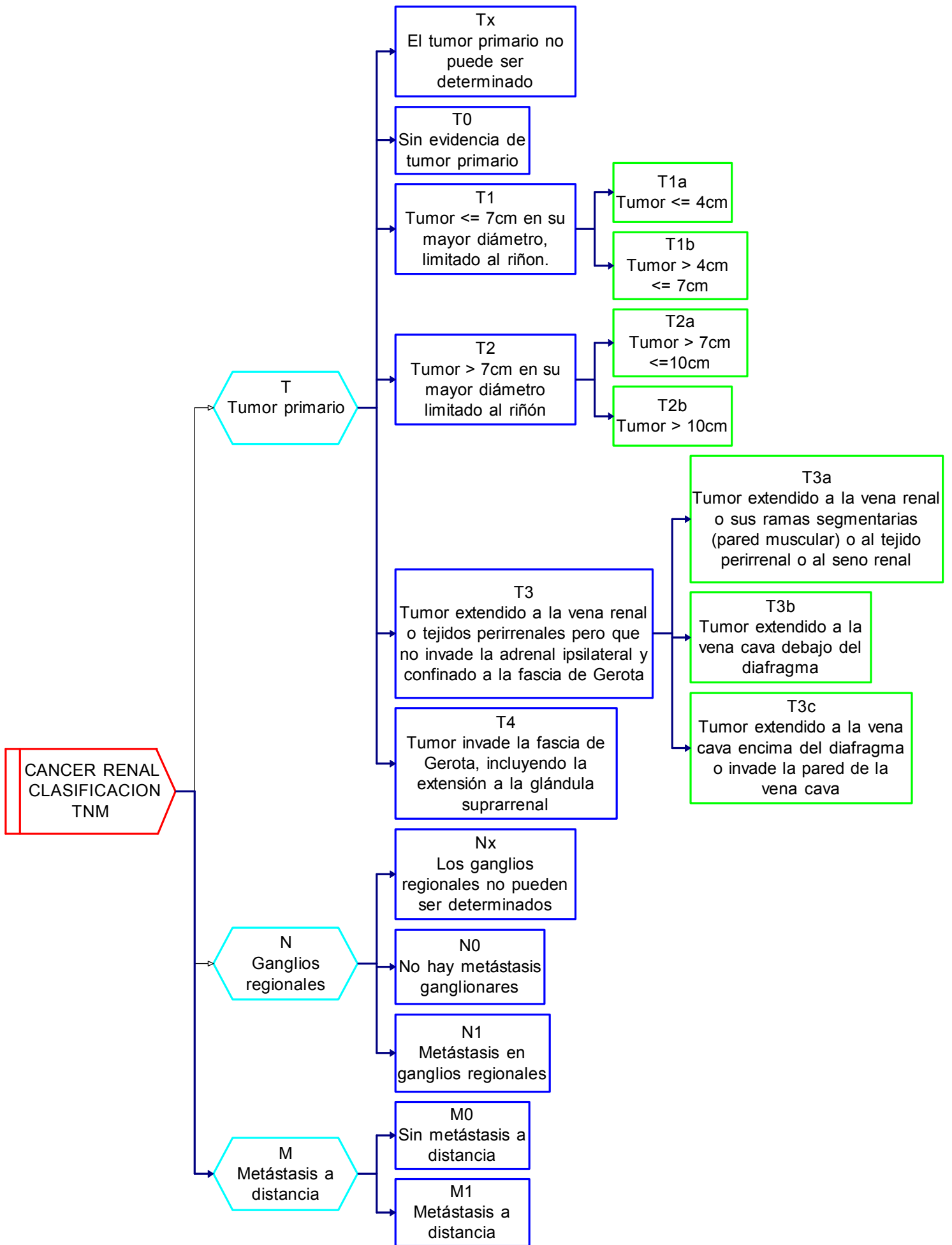
Estadificación



NEOPLASIAS RENALES

Clasificación TNM 2010

American Joint Committee on Cancer (AJCC) TNM Staging System for Kidney Cancer (7th ed., 2010)



Neoplasias Renales Parenquimatosas del Adulto

04

MASAS QUISTICAS RENALES Clasificación de BOSNIAK

TIPO	IMAGEN	Pared	Tabiques	Calcificaciones	Densidad precontraste UH Unidades Hounsfield	Refuerzo	DIAGNOSTICO DIFERENCIAL	CLASE	TRATAMIENTO
I	Quiste no complicado	Fina	No	No	0-20	No	Quiste simple	Benigno	No
II	Ligera complejidad	Fina	No Algunos	Mínimas	0-20	No	Quiste simple Absceso renal	Benigno	Control periódico
II _f	Complejidad intermedia	Fina	Finos, múltiples, convergentes	Evidentes, no gruesas	0-20 (o >20, <3 cm, intraparenquima)	No	Quiste multilocular Carcinoma quístico Absceso renal	Dudoso	Control estricto
III	Compleja	Engrosada	Varios	Moderadas	0-20	No	Quiste multilocular Carcinoma necrótico Carcinoma quístico Absceso renal Pielonefritis xantogranulomatosa	40-60% maligno	Cirugía Opcional Punción
IV	Muy Compleja	Gruesa	Muchos	Gruesas	Mayor 20	Sí	Carcinoma quístico	Maligno	Cirugía

05

NEOPLASIAS RENALES

TRATAMIENTO

ANGIOMIOLIPOMA

Sospechada LA EXISTENCIA DE UN ANGIOMIOLIPOMA [1], este puede tener un **PATRÓN TUMORAL TÍPICO** [2] o o un **PATRÓN TUMORAL** de carácter **DUDOSO** [10].

-Si los caracteres son **TÍPICOS** [2], **NO PRESENTA COMPLICACIONES** [3] y es **MENOR DE 4 cm** [4], puede **CONTROLARSE** [5].

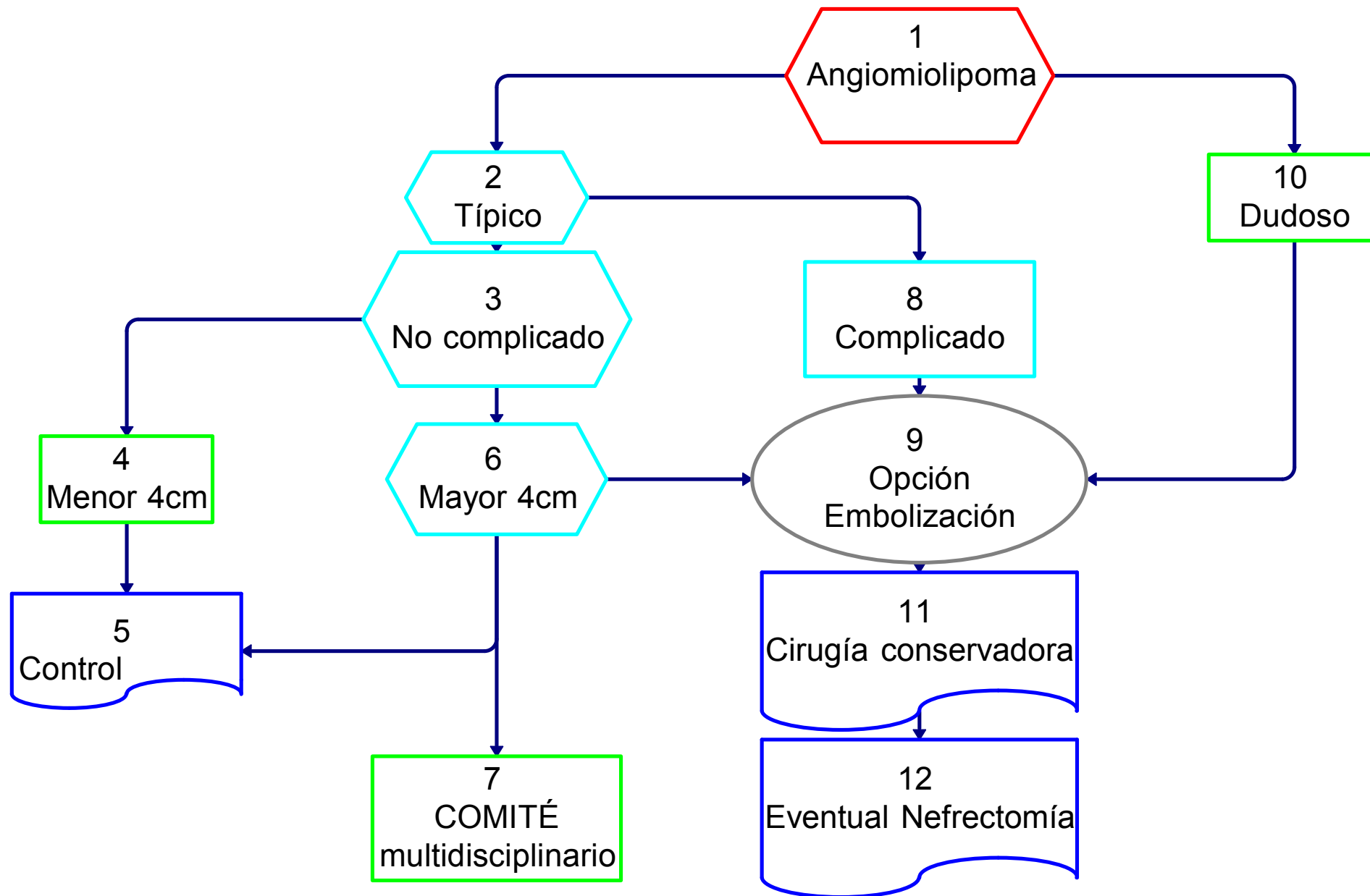
-Si es **MAYOR DE 4 cm** [6], debido a los riesgos de complicación que presenta, deberá evaluarse *la posibilidad de CONTROL* [5], *la presentación del caso en el COMITÉ MULTIDISCIPLINARIO a fin de tomar una decisión consensuada* [7] o, *previa EMBOLIZACIÓN (opcional) para tener un menor sangrado quirúrgico* [9], la **CIRUGÍA**

CONSERVADORA (de ser factible) [11] o una eventual **NEFRECTOMÍA** [12].

-Si los caracteres son **TÍPICOS** [2], pero **PRESENTA COMPLICACIONES** por hemorragia [8], puede intentarse su **EMBOIZACIÓN** (opcional) [9] o recurrirse a la **CIRUGÍA CONSERVADORA** (de ser factible) [11], o a una **EVENTUAL NEFRECTOMÍA** [12].

-Si el **PATRÓN TUMORAL** fuera **DUDOSO** [10], se realizará la exploración quirúrgica, previa **EMBOIZACIÓN** (opcional) [9] y **CIRUGÍA CONSERVADORA** (de ser factible) [11] o una **EVENTUAL NEFRECTOMÍA** [12].

05
NEOPLASIAS RENALES
Tratamiento
ANGIOMIOLIPOMA



06A

NEOPLASIAS RENALES

TRATAMIENTO

M0

M0: Ante la **AUSENCIA DE METÁSTASIS [1]**, el TUMOR RENAL podrá ser evaluado como:

ESTADÍO T1 [2]

-Si fuera **MENOR a 2 cm [3]**, OPCIONALMENTE [4], podrá mantenerse en **OBSERVACIÓN [5]** o indicarse la **CIRUGÍA [7]**.

-Si fuera **MAYOR a 2 cm y HASTA 7 cm [6]**, con riñón contralateral normal anatómico y funcional, está indicada la **CIRUGÍA [7]**, si fuera **FACTIBLE [8]** una **NEFRECTOMÍA PARCIAL ELECTIVA [9]**. Como **ALTERNATIVA EVENTUAL [10]**, en determinadas circunstancias podrá efectuarse una **NEFRECTOMÍA RADICAL [29]**.

-Si **NO FUERA FACTIBLE LA NEFRECTOMÍA PARCIAL [8]**, se realizará la **CIRUGÍA RADICAL [29]**.

-Con **CUALQUIER TAMAÑO [12]**, si se tratara de un **MONORRENO**, anatómico o funcional o de un tumor **BILATERAL [13]**, previa **ANGIO-RMI con gadolinio o ANGIO-TC o ANGIOGRAFIA (opcional) con la posibilidad de una eventual embolización [14]**, se intentará efectuar la **CIRUGÍA PARCIAL IMPERATIVA [15]**.

-De **NO ser FACTIBLE la NEFRECTOMÍA PARCIAL [16]**, de acuerdo al caso, podrá optarse por la **OBSERVACIÓN [17]**, la **EMBOIZACIÓN**

selectiva [18], de manera opcional otras alternativas tecnológicas si estuvieran disponibles [19] (1) o la **NEFRECTOMÍA RADICAL [29]**.

ESTADÍO T2 [11]

Tiene indicación, con intención curativa, de efectuar la **NEFRECTOMÍA RADICAL [29]**.

Con **CUALQUIER TAMAÑO [12]**, si se tratara de un **MONORRENO**, anatómico o funcional o de un tumor **BILATERAL [13]**, valen las **consideraciones ya realizadas para el estadio T1 (Ver [2] y [12])**.

ESTADÍO T3 [20]

ESTADÍO T3a [21], con indicación de **CIRUGÍA RADICAL [29]**.

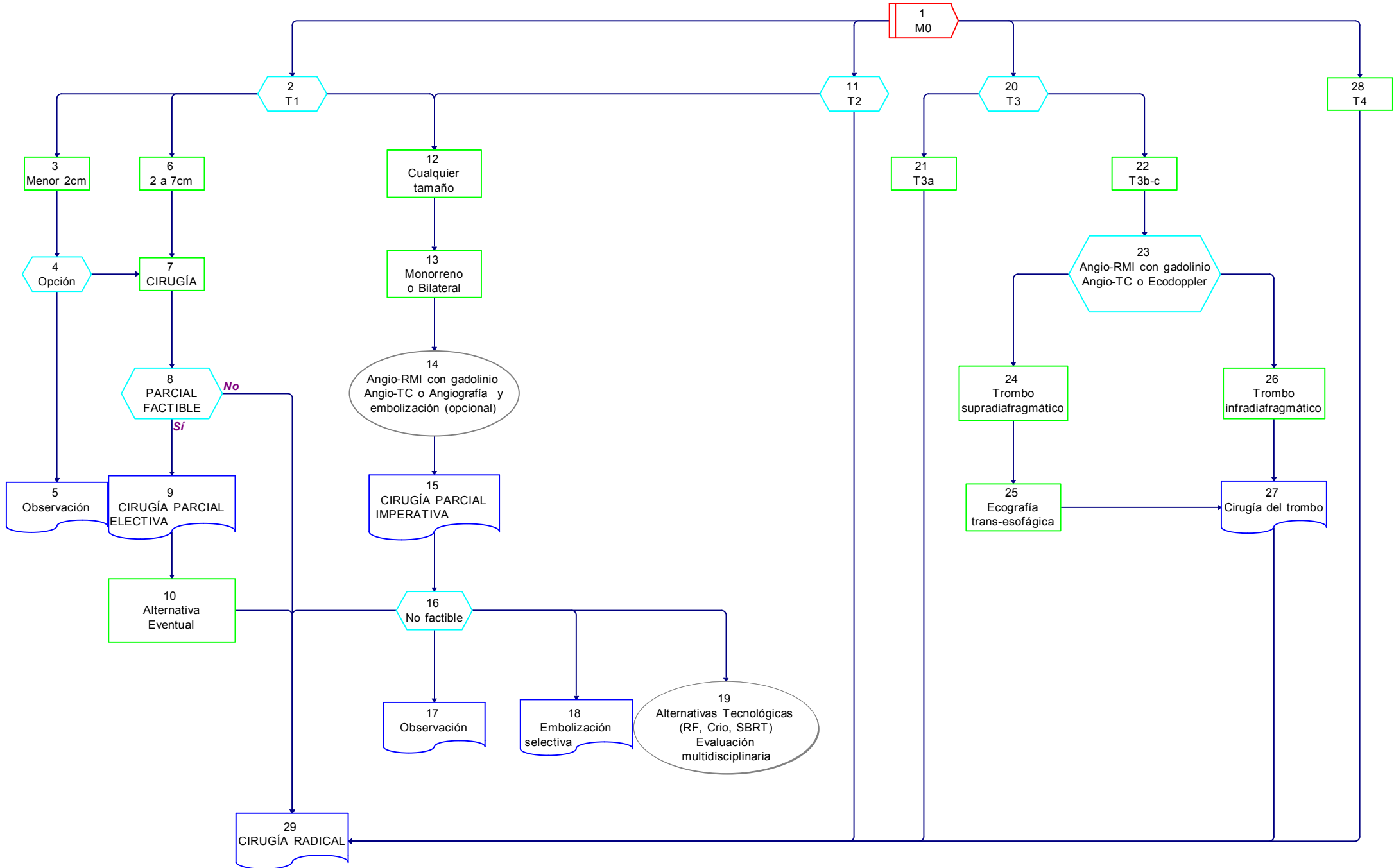
ESTADIO T3b-c [22], en el cual se realizará una **ANGIO-RMI con gadolinio, o ANGIO-TC o un ECODOPPLER [23]** y ante la existencia de un **TROMBO SUPRADIAPFRAGMÁTICO [24]**, previa **ECOGRAFÍA TRANSESOFÁGICA [25]**, o de un **TROMBO INFRADIAPFRAGMÁTICO [26]**, se realizará la **CIRUGÍA DEL TROMBO [27]** y la **NEFRECTOMÍA RADICAL [29]**.

ESTADÍO T4 [28], en el cual está indicada la **CIRUGÍA RADICAL [29]**.

1 En caso de disponer de tecnologías alternativas, como la radiofrecuencia (RF), la crioablación (Crio) o la Radioterapia Estereotáxica Extracraneana (SBRT), su utilización OPCIONAL en casos determinados deberá ser resuelto por un EQUIPO MULTIDISCIPLINARIO.

Neoplasias Renales Parenquimatosas del Adulto

06A
NEOPLASIAS RENALES
Tratamiento
M0



06B

NEOPLASIAS RENALES

TRATAMIENTO

M0

La NEFRECTOMÍA PARCIAL o RADICAL efectuada [1], se complementará

con:

-LINFADENECTOMÍA REGIONAL de estadificación (OPCIONAL) [2] y/o

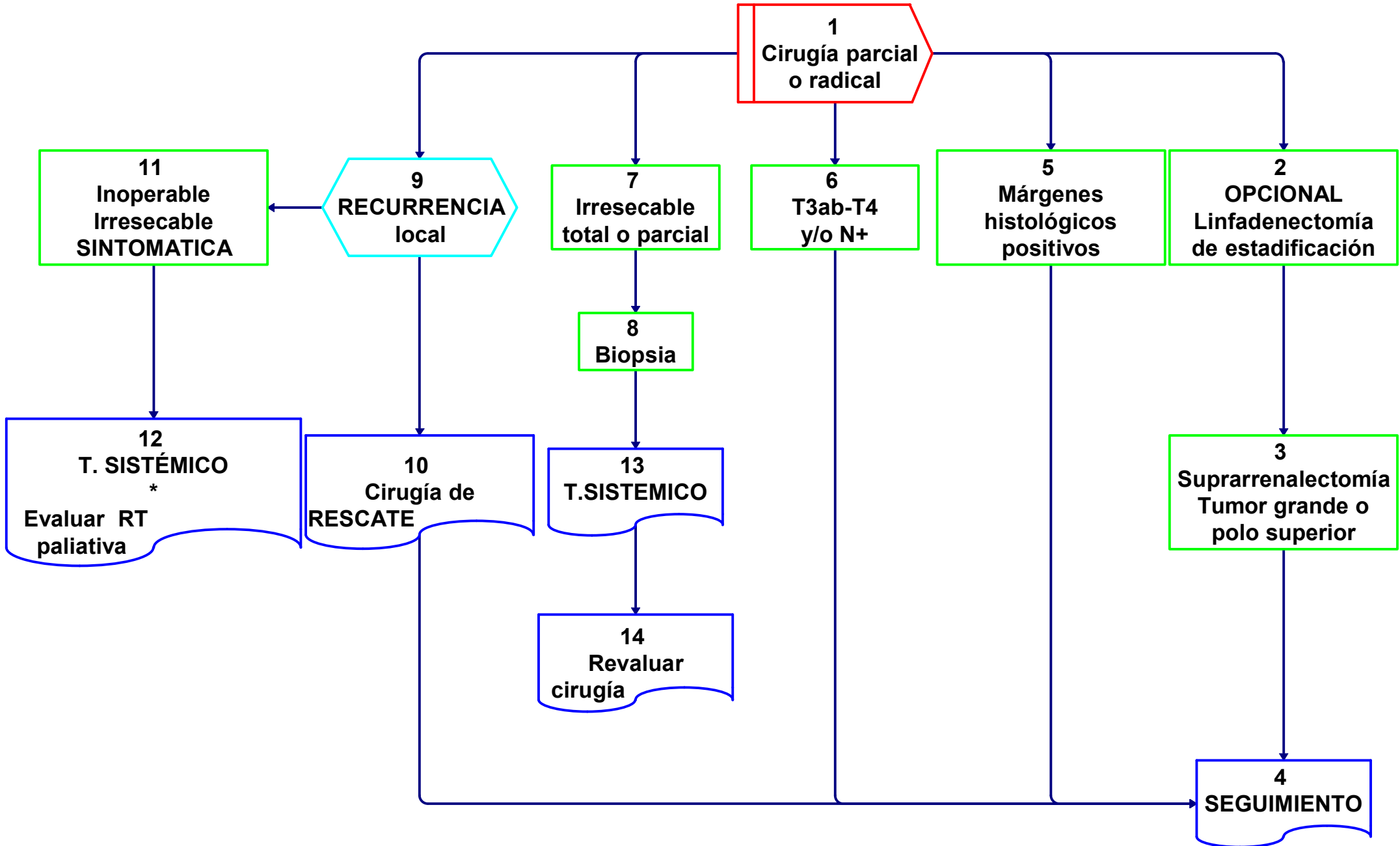
-SUPRARRENALECTOMÍA en TUMORES GRANDES o de POLO SUPERIOR [3] y posterior SEGUIMIENTO [4].

-En caso de MARGENES HISTOLÓGICOS POSITIVOS [5] o en estadios T3a-b, T4 y/o GANGLIOS POSITIVOS [6], solamente está indicado el SEGUIMIENTO [4].

-En caso de paciente INOPERABLE o TUMOR IRRESECABLE en forma total o parcial [7], estará indicada la obtención de una BIOPSIA histológica [8], que permitirá elegir el TRATAMIENTO SISTÉMICO más adecuado [13], para luego REVALUAR la posibilidad QUIRÚRGICA [14].

-En caso de RECURRENCIA LOCAL [9], estará indicada la CIRUGÍA DE RESCATE [10] y posterior SEGUIMIENTO [4].

-Si la RECURRENCIA fuera INOPERABLE o IRRESECABLE y SINTOMÁTICA [11], podrá indicarse TRATAMIENTO SISTÉMICO y evaluar el uso de RADIOTERAPIA PALIATIVA [12].



07

NEOPLASIAS RENALES

TRATAMIENTO

M1

M1: Ante la presencia de **METÁSTASIS [1]**,

CUALQUIERA SEA EL T [2], si el PERFORMANCE STATUS (PS) corresponde a un ECOG (Escala Eastern Cooperative Oncology Group) 2 o 3 [3], NO está indicada la CIRUGÍA [4].

*Si el PS fuera un ECOG 0, 1 o eventualmente 2 [5], se EVALUARÁ la posibilidad de realizar **TRATAMIENTO QUIRÚRGICO**, teniendo en cuenta las comorbilidades y los criterios de operabilidad del paciente y el número, localización y **RESECABILIDAD DE LAS METÁSTASIS [6]**.*

*-En caso de presentar un **PATRÓN OLIGOMETASTÁSICO [7]** en **ÓRGANO ÚNICO [8]**, si fuera **RESECABLE [11]**, se realizará, después de o en forma concomitante con la **NEFRECTOMÍA PARCIAL o RADICAL [12]**, la **CIRUGÍA DE LA METÁSTASIS [13]**.*

*-Si la **METÁSTASIS** fuera **ÓSEA o CEREBRAL [14]**, se podrá agregar **RADIOTERAPIA [21]**.*

*-Si las metástasis fueran **IRRESECABLES** o el paciente **INOPERABLE [9]**, se indicará **TRATAMIENTO SISTÉMICO [10]**.*

*-En caso de **METÁSTASIS ÓSEA o CEREBRAL [14]**, se podrá realizar **RADIOTERAPIA [21]**.*

*-En caso de presentar un **PATRÓN DE METÁSTASIS MÚLTIPLE [15]** en **ÓRGANOS MÚLTIPLES [16]** o **PULMONARES [25]**, estará indicado el **TRATAMIENTO SISTÉMICO [17]**.*

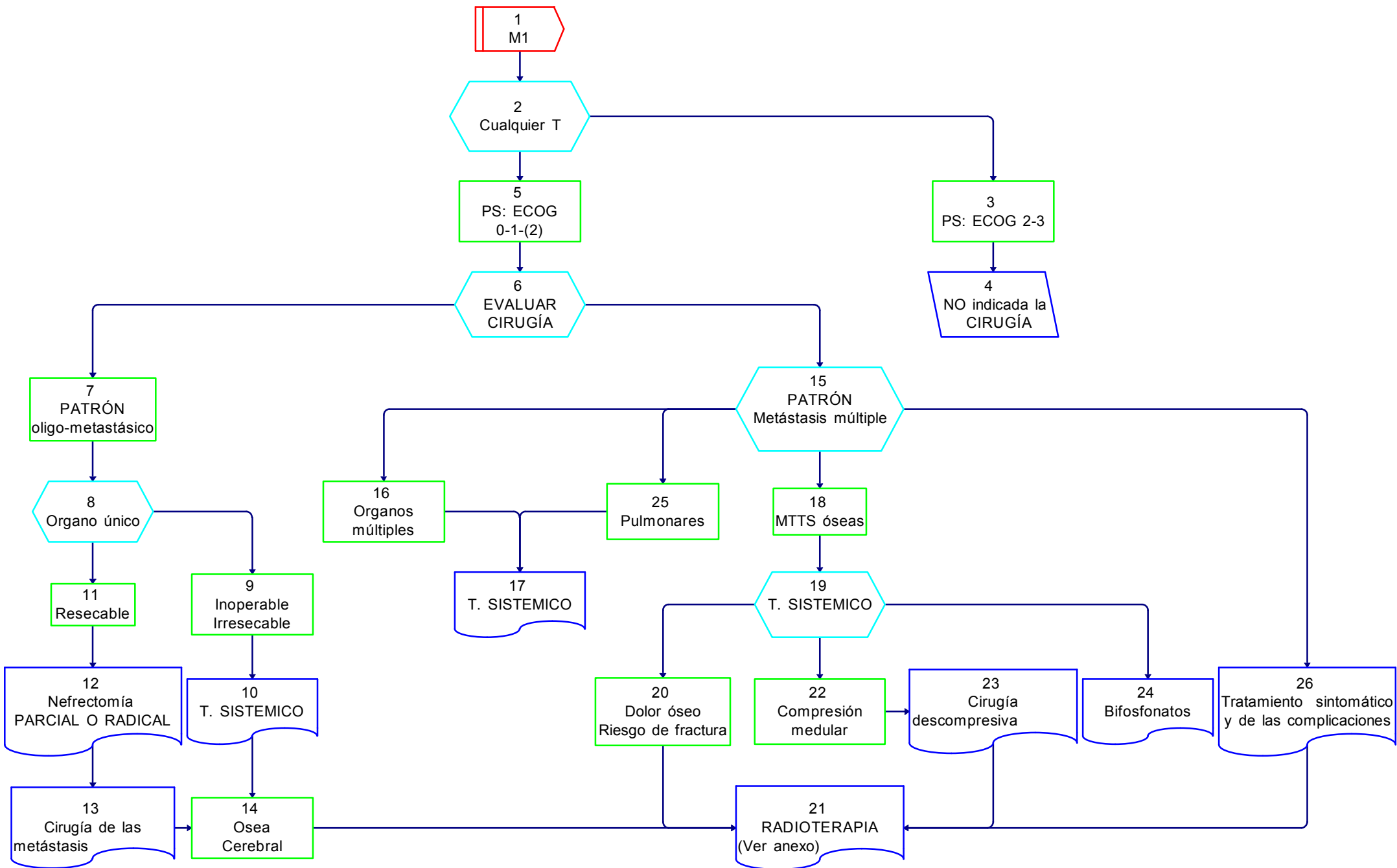
*-En caso de **METÁSTASIS OSEAS [18]**, estará indicado el **TRATAMIENTO SISTÉMICO [19]**, incluyendo el uso de **BIFOSFONATOS [24]** y el **TRATAMIENTO SINTOMÁTICO** y de las **COMPLICACIONES** a medida que se presenten [26], incluyendo la **RADIOTERAPIA PALIATIVA [21]**.*

*-En caso de **DOLOR ÓSEO o RIESGO DE FRACTURA [20]**, puede estar indicada la **RADIOTERAPIA local [21]**.*

*-De existir **COMPRESIÓN MEDULAR [22]**, se realizará la **CIRUGÍA DESCOMPRESIVA [23]** previa a la **RADIOTERAPIA [21]**.*

Neoplasias Renales Parenquimatosas del Adulto

07
NEOPLASIAS RENALES
Tratamiento
M1



08

NEOPLASIAS RENALES**DIAGNÓSTICO POR IMÁGENES****A) COMO SOLICITAR ESTUDIOS Y REQUISITOS TÉCNICOS MÍNIMOS****1) Ultrasonografía (US) o Ecografía (ECO)****Generalidades:**

LA mayoría de las masas renales es detectada de manera incidental en estudios realizados por causas no urológicas. La US, junto con la tomografía computada (TC), constituyen los dos principales métodos por imágenes que contribuyen a la detección incidental.

De ellas, la mayor parte corresponden a quistes simples, que pueden ser apropiadamente caracterizados con US. No obstante, en un grupo de masas quísticas complejas y en las masas sólidas, debe completarse la caracterización con otros métodos, como la TC o la resonancia magnética por imágenes (RMI).

EL máximo rendimiento en la caracterización de las masas renales quísticas complejas y sólidas, empleando US, alcanza el 80%, para lo cual es necesario combinar la información proporcionada por el modo B (escala de grises tradicional), con el modo Doppler (técnica de Power Doppler), a fin de determinar la distribución vascular de la masa renal.

Requisitos mínimos:

- a Transductores convex transabdominales de 3,5-5 Mhz.
- b Protocolo de evaluación junto con ecografía prostática y vesical, incluyendo:
 - Estudio multiplanar de ambos riñones.
 - Empleo de la técnica de Power Doppler para identificación de patrones de distribución vascular.

2) Tomografía computada de abdomen y pelvis con contraste y técnica de Uro tomografía (Uro-TC)**Generalidades:**

Constituye el método de mayor rendimiento para la diferenciación de pseudomasas, caracterización de masas renales sólidas y quísticas complejas, así como en la estadificación prequirúrgica y control postquirúrgico.

Es importante emplear protocolo con múltiples fases, ya que el empleo de la fase arterial es de gran importancia para la caracterización de pseudomasas (hipertrofia columnar, etc), para conocer la anatomía vascular en la evaluación prequirúrgica y en la detección de complicaciones vasculares y del sistema excretor. Además, la fase arterial permite detectar aproximadamente un 10% más de metástasis en el control postquirúrgico que las restantes fases.

Las limitaciones más importantes corresponden a las masas menores de 1 cm, en las cuales la determinación del grado de realce de las masas con contraste pierde seguridad, ya que el pequeño tamaño de las lesiones aumenta la incidencia del "pseudorealce" determinado por el efecto "volumen parcial" del parénquima renal sano circundante a la lesión. Como consecuencia, en estas masas se sugiere seguimiento si se trata de pacientes con hallazgos incidentales y riesgo bajo para neoplasia renal, y una conducta más agresiva en pacientes con antecedentes de neoplasia renal o riesgo aumentado para neoplasia, teniendo en cuenta que aproximadamente el 50% de las lesiones entre 1–2 cm de diámetro resultaron benignas.

Requisitos mínimos:

- **Tomógrafo Computarizado Helicoidal (TCH) de detector múltiple:**
 - Micción previa al estudio (evita molestias al paciente debido a sobredistensión vesical durante el examen)
 - Protocolo con 4 fases:
 1. Fase sin contraste.
 - a. 90/120 ml de contraste iodado con flujo de inyección de 3 a 4 ml/s, seguido de goteo libre de 250 ml de solución fisiológica.
 2. Fase córticomédular (arterial)
 - a. 25/30 segundos post inyección.
 3. Fase nefrográfica
 - a. 90/100 segundos post inyección.
 - b. Cambios de decúbito para lograr la opacificación homogénea del sistema excretor.

4. Fase de excreción

a. 300/420 segundos post inyección.

- TCH de detector simple:

Puede realizarse la fase nefrográfica y de excreción luego de la administración de contraste. Se recomienda no emplear espesores de corte mayores a 5 mm y superposición entre los mismos no menor al 50%.

3) Resonancia Magnética por Imágenes de Abdomen y pelvis con contraste

Generalidades:

Actualmente la RMI ofrece resultados similares a la TC para el diagnóstico, estadificación, evaluación pre y postquirúrgicas de las masas renales. No obstante, la RMI puede resultar más sensible y específica en casos en los que el paciente no puede recibir contraste iodado, o en aquellas lesiones con limitaciones para su caracterización con TC, especialmente las que son completamente endofíticas, las lesiones indeterminadas por su tamaño (menores de 1 cm), el realce con contraste poco claro, los tabiques o calcificaciones confluentes. En tales casos las imágenes con contraste y substracción pueden permitir una mejor caracterización del realce de los septos y bordes de las lesiones.

Cuando se sospecha un angiomiolipoma con mínimo contenido de grasa por TC, la RMI puede reforzar esa posibilidad diagnóstica y evitarse la cirugía.

En casos de realce inespecífico en TC, el comportamiento en RMI puede aportar datos que orienten la decisión entre el monitoreo y la biopsia o entre la cirugía y el tratamiento percutáneo.

Requisitos mínimos:

- Equipo de 1,5 tesla (T) ⁽¹⁾, bobina de superficie, cortes de 3 mm y campo de visión \geq a 30 cm.

- Administración de espasmolíticos para disminuir los artefactos por movimientos peristálticos.

- Protocolo con 4 secuencias (multiparamétrico).

1. Secuencia T1 con corrida química en plano transversal: Evaluar componente hemático/proteico y lipídico.

2. Secuencia T2 en los tres planos: Evaluar invasión perirrenal, relación exofítico/endofítico, adenomegalias locoregionales y arquitectura interna.

3. Secuencia T1 con contraste dinámico, con 5 adquisiciones en planos axial con fases en tiempos similares a los descritos en TC: Evaluar realce, particularmente en tabiques o nódulos en lesiones indeterminadas por TC.

4. Secuencias de difusión/ADC ⁽²⁾ en planos axial y coronal: Evaluar celularidad de la lesión y detección de adenomegalias metastásicas locorregionales.

4) Tomografía por emisión de positrones con fusión con tomografía computada (PET-CT, por sus siglas en inglés)

Generalidades:

La PET/CT con 18-FDG (fluorodesoxiglucosa) no ofrece ventajas comparativas con otros métodos en la detección y caracterización de masas renales. No obstante, constituye una herramienta opcional, particularmente en casos seleccionados y según la opinión de un comité multidisciplinario.

Requisitos mínimos:

- Equipos PET/CT híbridos: La PET y la TC se realizan en el mismo acto, con la ventaja de una mejor correlación espacial anatómica entre la información metabólica de la PET y morfológica de la TC y una mayor precisión diagnóstica en las imágenes de fusión.

¹ El tesla (símbolo T), es la unidad de inducción magnética (o densidad de flujo magnético) del Sistema Internacional de Unidades (SI).

² La técnica de difusión por resonancia magnética (DWI) se basa en la detección in vivo del movimiento de moléculas de agua, la que puede estar restringida en determinadas condiciones patológicas como isquemia y tumores. En cambio, tumores con importante vascularización muestran alta señal de difusión. Es importante destacar que la RMI es el único método capaz de detectar y medir la difusión molecular in vivo, esto es, la traslación de las moléculas.

- Ayuno de sólidos 6 horas previas al estudio:

Puede beber agua. Es recomendable que el paciente esté bien hidratado al momento de realizarse el estudio, evitando bebidas azucaradas y lácteos. En casos con hidratación parenteral sólo utilizar solución fisiológica, no dextrosada.

- Paciente normoglucémico al momento de inyectar el radiofármaco (FDG). Valores superiores a 150-200 mg/dl disminuyen la sensibilidad del método.

- Puede o no indicarse contraste iodado endovenoso y/u oral, no siendo imprescindible para realizar el estudio.

- Ante la sospecha de lesiones cerebrales se sugiere complementar con RMI debido a la menor sensibilidad del método por el elevado consumo fisiológico de FDG en la sustancia gris.

B) RECOMENDACIONES PARA LA UTILIZACIÓN DE LOS MÉTODOS DE IMÁGENES

1) Recomendaciones para el diagnóstico

La US aislada tiene moderada sensibilidad en la detección de lesiones pequeñas (particularmente menores de 2 cm). Si bien la sensibilidad es mejor en lesiones mayores a este tamaño, no permite su estadificación. Resulta un método útil como primer estudio para la detección, no obstante se recomienda su combinación con otro método de imágenes a fin de completar la caracterización y estadificación, como primera opción TC (Uro-TC).

01 NEOPLASIAS RENALES (Diagnóstico)

Pseudomasa [14]. Los elementos críticos para orientar a pseudomasa son el análisis en distintos planos y el comportamiento con contraste similar al resto del parénquima, de manera que el método de elección es la TC (preferente multidetector) con contraste con fases como se recomienda en requisitos mínimos [15].

Oncocitoma [17]. La RMI no mejora la diferenciación entre oncocitoma y carcinoma. El patrón en rueda de carro no es patognomónico, sólo el 30% tienen la cicatriz central y la mayoría cuando son mayores de 4 cm. Según Bosniak son indistinguibles del carcinoma, considerando la posibilidad de control estricto con imágenes solamente en tumores de pequeño tamaño (< 2 cm) mediante TC o RMI [18], siendo recomendable la conducta quirúrgica [19].

2) Recomendaciones para la estadificación

02 NEOPLASIAS RENALES (Estadificación)

[3] TC de tórax, abdomen y pelvis con contraste de manera preferente y como alternativa TC de tórax sin contraste y RMI de abdomen y pelvis con contraste [4].

03. MASAS QUÍSTICAS RENALES. Clasificación de Bosniak

Se agregan los quistes 2f, que son los que requieren control periódico estricto. Tienen una complejidad intermedia por imágenes, con septos finos pero múltiples y convergentes, calcificaciones evidentes pero no gruesas, densidad entre 0 y 20 y no realzan con contraste. Bosniak sugiere incluir en este grupo aquellos con densidad >20 Unidades Hounsfield, tamaño <3 cm y completamente intraparenquimatosos.

3) Recomendaciones para el tratamiento

06 NEOPLASIAS RENALES. Tratamiento. ANGIOMIOLIPOMA

[9] La embolización prequirúrgica (opcional), para disminuir el sangrado intraquirúrgico o como tratamiento preventivo del sangrado, es una opción establecida.

06a NEOPLASIAS RENALES. Tratamiento. M0

[14] La eventual embolización (opcional) antes de la cirugía puede proporcionar un menor sangrado intraquirúrgico.

4) Recomendaciones para el seguimiento

No hay recomendación conocida del PET/ TC.

C) RECOMENDACIONES PARA LA UTILIZACIÓN DE MEDIOS DE CONTRASTE

Test de Alergia

Las reacciones por hipersensibilidad a los medios de contraste son impredecibles. Todavía no está claro cuál es la capacidad predictiva positiva y negativa de las pruebas cutáneas, en especial esta última. Las pruebas negativas no descartan la posibilidad de que un paciente pueda padecer una reacción adversa de cualquier magnitud ante la administración a un medio de contraste.

El último consenso inter-sociedades 2012, acerca de la utilización de medios de contraste radiológicos refiere: “Se concluye que aún faltan más estudios que avalen la utilidad del Prick Test (prueba de alergia cutánea) y las intradermoreacciones para hipersensibilidad inmediata, tanto como método diagnóstico como parámetro para predecir una nueva reacción. A la fecha no es una recomendación la utilidad de estos test por parte de los integrantes de este consenso”.

Uso de Gadolinio en pacientes con Reacciones adversas previas a Contrastes Iodados

El riesgo de una segunda reacción adversa a compuestos de Gadolinio se ha estimado en 3 veces más que en la población general, cuando la reacción previa fue a contrastes iodados y aproximadamente 2 veces cuando se trata de asmáticos o pacientes con antecedentes alérgicos que hayan requerido medicación durante la primer reacción adversa.

Se recomienda considerar un método alternativo que no requiera gadolinio. En caso de ser indispensable su administración (ecuación riesgo/ beneficio), utilizar la menor dosis posible de un compuesto diferente al que generó la reacción previa. Puede utilizarse premedicación, aunque la evidencia acerca de su efectividad es muy limitada.

Contrastes, nefrotoxicidad y función renal

1) Contrastes iodados y Nefropatía inducida por contraste (NIC):

El principal predictor de NIC es la presencia de disfunción renal previa. La incidencia de NIC se ve particularmente incrementada cuando el filtrado glomerular estimado es <60 ml/min, mientras que es muy poco frecuente en pacientes con función renal normal preexistente. Por otra parte, existen factores de riesgo para NIC asociados con el procedimiento, como la vía de administración intraarterial, el volumen de contraste y la repetición de estudios con contraste en cortos períodos de tiempo (menos de 24 horas). La osmolaridad del material de contraste es otro factor de riesgo, siendo la mayor nefrotoxicidad la de los compuestos de alta osmolaridad, en comparación con los de baja.

No existe un valor de corte certero, ya sea de creatininemia o función renal estimada por aclaramiento de creatinina, por debajo del cual la administración de un medio de contraste iodado (MCI) represente una contraindicación absoluta.

En aquellos pacientes en los que se sospeche disfunción renal o se consideren en riesgo por otros factores, debería solicitarse creatininemia y estimar la tasa de filtrado glomerular (TFG).

Si bien depende de la evolución del paciente, un valor de creatininemia de los últimos 30 días puede considerarse válido en un paciente ambulatorio estable, no así para un paciente internado, en el que se recomienda un intervalo menor de acuerdo a su evolución.

Si el paciente presenta disminución de la función renal y no hay otro examen diagnóstico o terapéutico disponible sin MCI intravascular que pueda reemplazarlo, las medidas profilácticas que presentan un mayor grado de evidencia son:

-Hidratación: administración endovenosa de solución salina fisiológica (0,9%) a 100 ml/hora, 6 a 12 horas antes y 4 a 12 horas después del procedimiento.

-Utilización de contrastes de baja osmolaridad, la menor dosis/volumen que resulte diagnóstica.

-Suspender en lo posible drogas nefrotóxicas.

-Si fuera necesario repetir la administración de un MCI endovascular, esperar el mayor tiempo posible hasta la próxima administración.

2) Compuestos de Gadolinio y fibrosis nefrogénica sistémica (FNS):

Organismos como la FDA (Food and Drug Administration) y la EMEA (European Medicines Agency) han sugerido la necesidad de rastrear los casos de falla renal severa y evitar la utilización de compuestos de gadolinio ya reportados de FNS (gadodiamida, gadopentato de dimeglumina y gadoversetamida⁽³⁾) en pacientes con tasas de filtrado glomerular <30 ml/min y por otro lado, usar un compuesto de estructura cíclica y coordinar la próxima sesión, si el paciente está en diálisis, con la intención de remover el gadolinio circulante lo más rápidamente posible después de la realización del estudio. Desde que se establecieron este tipo de acciones regulatorias sobre el uso de gadolinio en pacientes con insuficiencia renal, no se han reportado nuevos casos de FNS en los centros que adhieren a estas normas, en los últimos 3 años.

3) Uso de contrastes radiológicos en pacientes con insuficiencia renal (ver diagrama):

El deterioro de la función renal es el principal determinante de riesgo para el desarrollo de nefropatía inducida por contrastes o fibrosis nefrogénica sistémica (FNS). En estos pacientes, con deterioro moderado o severo de la función renal (eTFG –TFG estimado- < 60 ml/min), puede resultar indispensable valorar el sistema excretor. En tales circunstancias el paso siguiente es elegir entre TC o RMI.

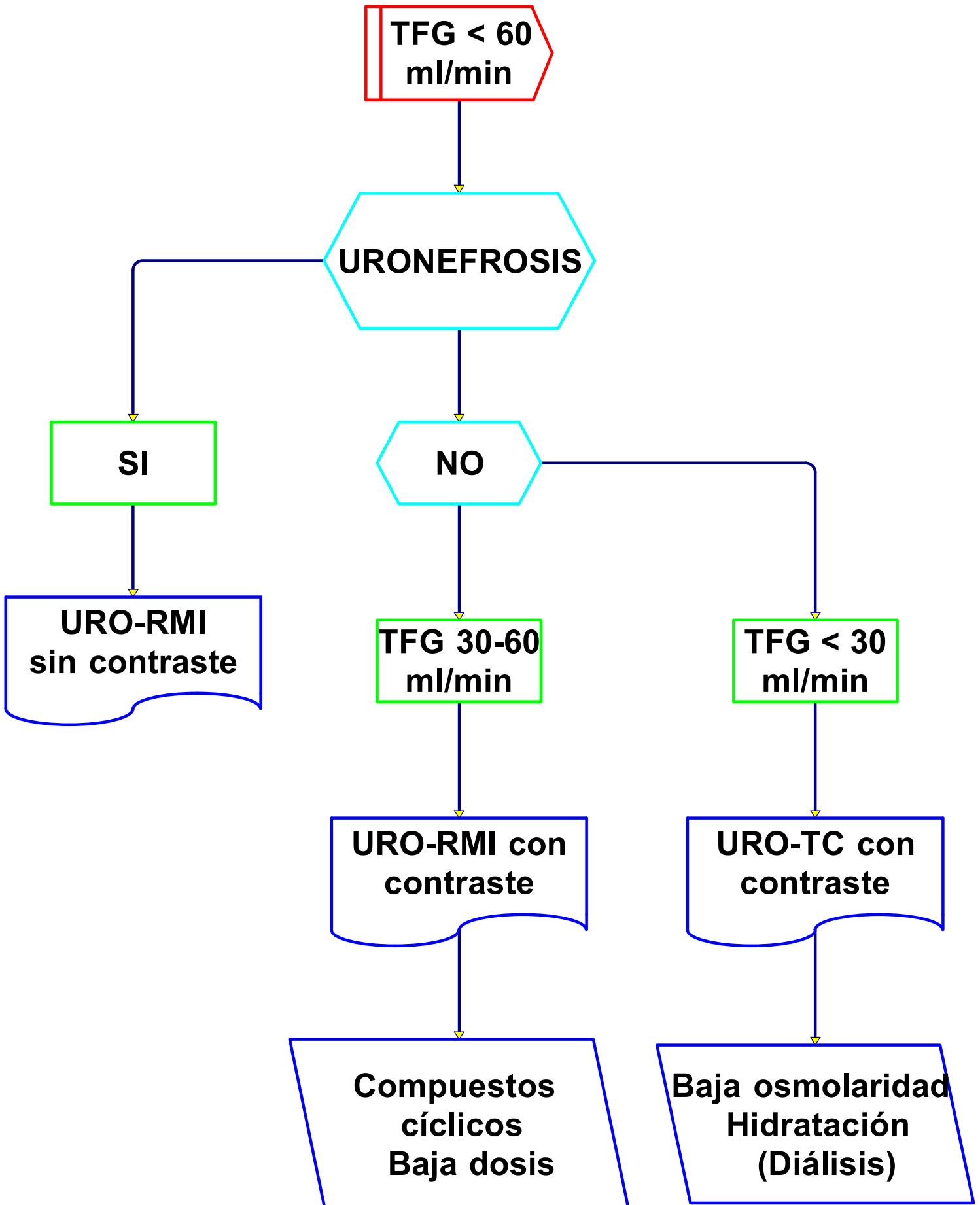
Si existe uronefrosis, la indicación es realizar Uro-RMI sin contraste endovenoso. Si no hay uronefrosis debe tenerse en cuenta que la Uro-TC y la Uro-RMI con contraste presentan utilidad similar y la elección entre ambos depende del estado de la función renal, en base a la tasa estimada de filtrado glomerular (eTFG), según las siguientes recomendaciones:

1. Cuando la eTFG se encuentra entre 30-60 ml/min, el riesgo de nefrotoxicidad por iodo es muy alto, por tal razón se recomienda RMI, empleando compuestos con menor cantidad de casos reportados de FNS, utilizando la menor dosis posible. No obstante se debe tener presente que el riesgo de FNS después de la exposición al gadolinio no ha sido establecido en pacientes que tienen una TFG entre 30 y 60 ml/min.
2. Si la eTFG es <30 ml/min, el riesgo de desarrollar FNS con la administración de Gadolinio es muy alto. La recomendación actual es no realizar RMI, pudiendo realizar TC con contraste iodado de baja osmolaridad, hidratación (1ml/kg/h de ClNa al 0,9 % endovenoso 6/12 horas antes del procedimiento hasta 4/12 horas posteriores), suspensión de drogas nefrotóxicas y programación del estudio lo más cercano posible a la próxima sesión, si el paciente está en diálisis, con el objetivo de corregir la posible sobrecarga hídrica y osmótica.

³ Esta variabilidad se ha explicado por diferencias de la estabilidad de los compuestos, según su estructura molecular (más estables los cíclicos que los lineales) y su ionicidad (los iónicos más estables que los no-iónicos). In vitro e in vivo se ha demostrado que los más inestables son los lineales no-iónicos (gadodiamida y gadoversetamida). Aunque in vitro los cíclicos iónicos (gadoterato) son los más estables, in vivo no se han visto diferencias con los cíclicos no-iónicos (gadobutrol y gadoteridol).

08

Uso de contrastes radiológicos en pacientes con insuficiencia renal



09

NEOPLASIAS RENALES**TUMORES DE CÉLULAS RENALES****ANATOMÍA PATOLÓGICA**

Corresponden aproximadamente al 90% de las neoplasias que se originan en el riñón del adulto. De acuerdo a la Organización Mundial de la Salud con modificaciones en el año 2012 por parte de la International Society of Urological Pathology (ISUP) pueden dividirse en:

1. Adenoma Papilar
2. Oncocitoma
3. Carcinoma de Células claras
 - a. Neoplasia Quística Multilocular de células claras de bajo potencial de malignidad
4. Carcinoma Papilar
5. Carcinoma Cromóforo
 - a. Tumor híbrido oncocítico-cromóforo.
6. Carcinoma de los conductos colectores de Bellini
7. Carcinoma Medular
8. Carcinoma de Células Renales con Traslocación de Genes de la Familia MiT
 - a. Carcinoma asociado a translocación Xp11
 - b. Carcinoma asociado a translocación t(6;11)
9. Carcinoma asociado a Neuroblastoma
10. Carcinoma mucinoso tubular y de células fusiformes
11. Carcinoma tubuloquístico.
12. Carcinoma de células renales asociado a enfermedad quística adquirida
13. Carcinoma de células renales (túbulo) papilar de células claras
14. Carcinoma asociado al síndrome de leiomiomatosis hereditaria y carcinoma de células renales
15. Carcinoma de células renales no clasificado

1. Adenoma papilar

Tumor de estructura papilar menor de 5 mm de diámetro que puede aparecer en forma solitaria o múltiple y que sería la contrapartida benigna de los carcinomas papilares. Es muy frecuente, especialmente en pacientes dializados por largos períodos.

2. Oncocitoma

Tumor benigno compuesto por células de citoplasma granular, ricas en mitocondrias. Debe efectuarse diagnóstico diferencial con el carcinoma cromóforo.

3. Carcinoma de Células claras

Es el tumor epitelial más frecuente (60-70%). Se compone de células de citoplasma claro agrupadas en nidos sólidos o estructuras lumbinales separadas por una trama fibrovascular delicada. Alrededor del 50% es diagnosticado en estadíos 1 o 2. Puede dar metástasis en casi cualquier sitio del organismo, incluso luego de 10 años de diagnosticado.

Neoplasia quística multilocular de células claras

Es un tumor quístico en cuyos tabiques se hallan aislados grupos de células claras de bajo grado nuclear. Es de muy buen pronóstico y no da metástasis. Es poco frecuente (1-5% de los tumores epiteliales).

4. Carcinoma Papilar

Es un tumor de arquitectura papilar que se divide en dos categorías: El tipo 1, según algunas series, de mejor pronóstico, y el tipo 2, con pronóstico similar al de células claras. Corresponde al 10-15% de los tumores epiteliales.

5. Carcinoma Cromóforo

Se halla constituido por células de citoplasma pálido o granular, con membranas bien delimitadas. La mortalidad asociada a este tipo tumoral es de alrededor del 10%. Comprende al 5% de los tumores epiteliales.

Tumor Híbrido Oncocítico-Cromóforo

Son tumores en que se combinan células con signos morfológicos de carcinoma cromóforo y de oncocitoma. Aparecen en forma esporádica, en pacientes con oncocitosis-oncocitomatosis o asociado al Síndrome de Birt-Hogg-Dubé. Se comporta de manera poco agresiva.

6. Carcinoma de los conductos colectores de Bellini

Es un tumor muy poco frecuente (incidencia menor al 1% de los tumores epiteliales), conformado por estructuras que remedan los conductos colectores. Su pronóstico es malo.

7. Carcinoma Medular

Es un raro tumor de mal pronóstico, asociado generalmente a anemia de células falciformes y que se origina en la zona central del riñón.

8. Carcinoma de Células Renales con Traslocación de Genes de la Familia MiT

Se relacionan con la subfamilia de factores de transcripción MiT (TFE3, TFEB, TFEC y MiT). Se ha relacionado la formación de carcinomas renales cuando existe fusión de 2 genes que involucran a estos factores. Dentro de esta categoría se reconocen dos tipos tumorales distintos pero relacionados:

a. Carcinoma asociado a Translocación Xp11

Este tumor se asocia a distintas translocaciones que involucran el locus Xp11.2 y que resultan en fusiones que involucran el gen TFE3. Es más frecuente en pacientes pediátricos, pero aparece también en adultos jóvenes.

b. Carcinoma asociado a translocación t(6;11)

Tumor relacionado con la translocación t(6;11) (p21;q12) que resulta en fusión del gen a-TFEB. Es una neoplasia muy poco frecuente (alrededor de 30 casos confirmados) que aparece en adultos jóvenes.

9. Carcinoma asociado a Neuroblastoma

Tumor poco frecuente, morfológicamente heterogéneo que aparece en niños que sobrevivieron a un neuroblastoma.

10. Carcinoma mucinoso tubular y de células fusiformes

Es un tumor bien circunscripto y que no suele dar metástasis.

11. Carcinoma tubuloquístico

Tumor de bordes bien delimitados, poliquístico conformado por conglomerados de túbulos dilatados. Su pronóstico es bueno y sólo raramente metastatiza.

12. Carcinoma asociado a Enfermedad Quística Adquirida

Ocurre con mayor frecuencia en riñones en estadio terminal. Suele ser bien delimitado y está conformado por células eosinófilas que forman nidos sólidos y espacios quísticos con presencia de cristales de oxalato intratumorales. Son de buen pronóstico ya que suelen detectarse en estadios tempranos, aunque se han comunicado metástasis.

13. Carcinoma de Células Renales (Túbulo) Papilar de Células Claras

Fue inicialmente comunicado en asociación con riñones en estadios terminales pero ahora se sabe que ocurre con mayor frecuencia de manera esporádica. Puede constituir hasta el 1 % de los carcinomas de células renales. Es bien circunscrito y sus núcleos celulares se alinean por arriba de la zona basal de las células, dejando citoplasma claro en ambos extremos de las mismas. Son de bajo potencial maligno, aunque se han comunicado algunos casos con metástasis.

14. Carcinoma de Células Renales Asociado al Síndrome de Leiomiomatosis Hereditaria y Carcinoma de Células Renales.

Es un tumor de conducta agresiva. El Síndrome Leiomiomatosis Hereditaria y Carcinoma de Células Renales está asociado con mutaciones en el gen de la Fumarato Hidratasa localizado en el cromosoma 1q42. Se caracteriza por tumores de músculo liso y carcinomas de células renales. La mayoría es detectada en estadio avanzado y muere a causa del tumor. El hallazgo morfológico más importante de este tumor se encuentra a nivel citológico: Nucléolo prominente, eosinofílico y con halo a su alrededor.

15. Carcinoma de células renales no clasificable

Es una categoría a la que se llega por exclusión, cuando no puede asignarse un tipo histológico a un carcinoma de células renales. Corresponde a alrededor del 5% de los casos.

FACTORES PRONÓSTICO

Independientemente del estadio tumoral, es importante que se consigne el tipo histológico ya que, como se indicó más arriba, influye en el pronóstico. Debe utilizarse, para las variedades de células claras y papilar, el grado (ISUP) que tiene en cuenta el tamaño nucleolar:

Grado 1: Nucléolos invisibles o pequeños y basófilos aún a alto aumento (400x).

Grado 2: Nucléolos sólo visibles a alto aumento (400x).

Grado 3: Nucléolos eosinófilos claramente visibles a bajo aumento (100x).

Grado 4: Núcleos pleomórficos con macronucléolos y grumos cromatínicos.

Dentro del grado 4 se ubica la diferenciación rabdoide o el patrón sarcomatoide que es una vía común de “desdiferenciación” de varios subtipos (células claras, papilares, etc) y que tendría peor pronóstico que el resto de los ubicados en esa categoría.

EL INFORME ANÁTOMO-PATOLÓGICO DE LA PIEZA QUIRÚRGICA DEBE INCLUIR

Tamaño tumoral

Ubicación del tumor (polar o mesorrenal)

Uni o multifocalidad de la lesión

Tipo histológico (clasificación de OMS 2004)

Grado nucleolar ISUP

Ausencia / presencia de necrosis

Ausencia / presencia de infiltración de cápsula y grasa perirrenal

Ausencia / presencia de infiltración de la grasa del seno renal

Ausencia / presencia de compromiso de pelvis renal

Ausencia / presencia de embolias neoplásicas en vasos hiliares

Lesiones asociadas en el parénquima renal remanente

Ausencia / presencia de compromiso neoplásico de los márgenes quirúrgicos (especialmente en piezas de nefrectomía parcial y / o tumorectomías)

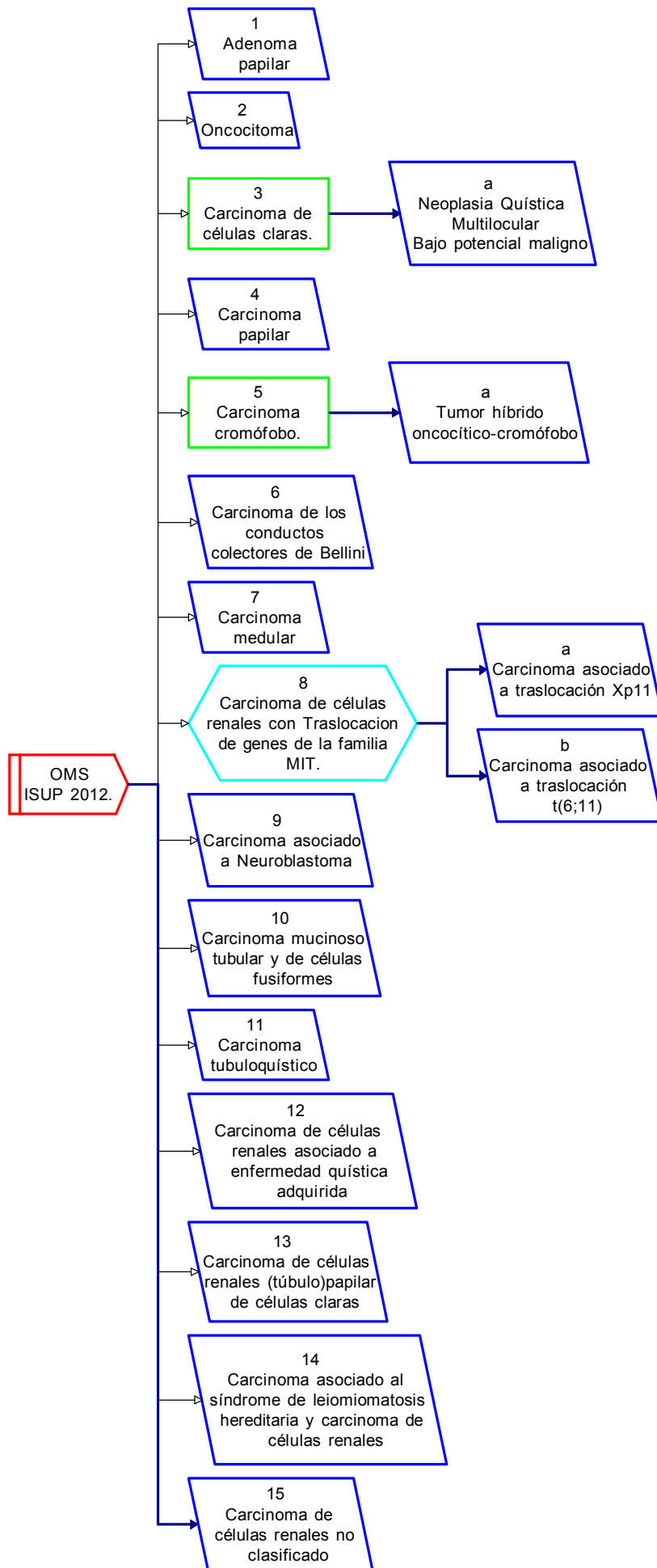
Si la pieza quirúrgica incluye glándula suprarrenal: Ausencia / presencia del compromiso de la misma.

NEOPLASIAS RENALES

Clasificación

Organización Mundial de la Salud

International Society of Urological Pathology 2012



10

NEOPLASIAS RENALES**EVALUACIÓN NEFROLÓGICA**

En todos los pacientes que serán sometidos a cirugía renal oncológica deberá ser evaluada la función renal. Existen varias formas de evaluarla siendo la determinación de creatinina sérica la forma más barata, sencilla y fácilmente reproducible. Sin embargo, es poco confiable debido a que presenta múltiples confusores (Factores de confusión: Edad, masa muscular, dieta, hábitos, raza, etc), por lo que la Fundación Nacional Renal (NKF) sugiere para evaluar la función renal la Tasa de Filtrado Glomerular (TFG) estimada a través de la fórmula de MDRD (Modificación de la Dieta en Enfermos Renales) o CKD-EPI (Enfermedad Renal Crónica -Epidemiología) 1 2.

Se define Enfermedad Renal Crónica (ERC) cuando el paciente presenta una TFG <60 ml/min/1.73m², proteinuria o anomalías de la orina durante un plazo mayor a 3 meses. Un concepto importante a tener en consideración es que tener creatinina normal no implica adecuado funcionamiento renal. Un 25% de los pacientes que tienen creatinina normal presentan ERC.

Un 20-30% de los pacientes con carcinoma renal estadio T1 presentan ERC preoperatoria. Independientemente de las comorbilidades asociadas (edad, hipertensión arterial, diabetes, Score de Charlson, etc), la patología tumoral por sí sola desarrolla cambios histológicos renales (alteración podocitaria, expansión mesangial, glomeruloesclerosis) que favorecen el desarrollo de ERC. La misma se ve agravada posteriormente a la nefrectomía. Los pacientes mayores de 65 años, hipertensos y con TFG <60 ml/min preoperatorio presentan riesgo aumentado de desarrollo de ERC en el postoperatorio.

1 Fórmulas para estimar la TFG:

MDRD TFG= $175 \times \text{Creatinina}^{-1.154} \times \text{edad}^{-0.203} \times 1.212$ (si es raza negra) $\times 0.742$ (si es mujer).

CKD-EPI TFG= $141 \times \min(\text{Creatinina} / \kappa, 1)^\alpha \times \max(\text{Creatinina} / \kappa, 1)^{-1.209} \times 0.993$
 Edad $\times 1.018$ (si es mujer) $\times 1.159$ (si es de raza negra).

K=0.7 si es mujer $\alpha = -0.329$ si es mujer

K=0.9 si es hombre $\alpha = -0.411$ si es hombre

2 Calculadoras online para estimar la TFG:

<http://mdrd.com/> ([Sociedad Argentina de Nefrología](#))

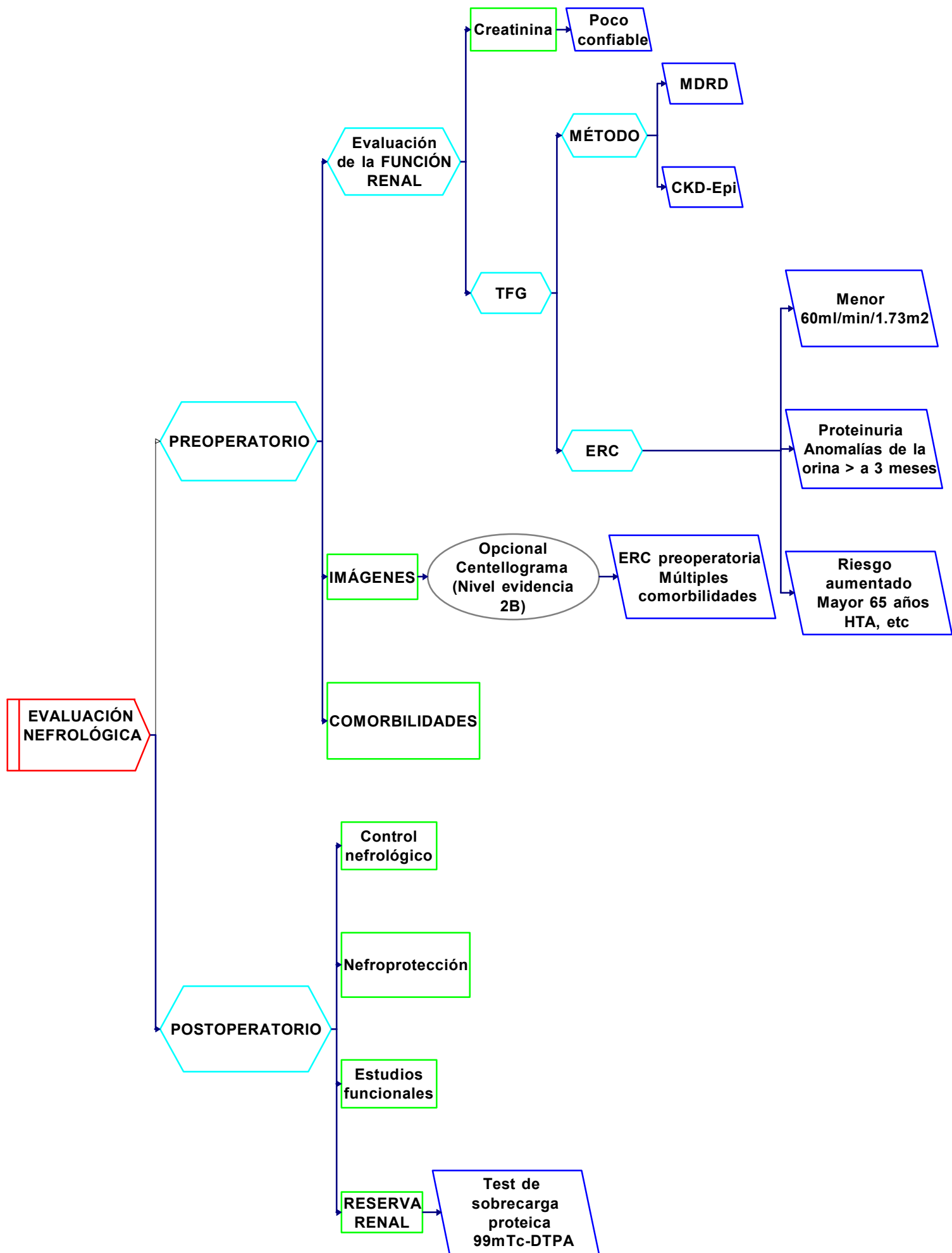
Evaluación preoperatoria

- Estimar la función renal (creatinina, MDRD, CKD-EPI).
- Se sugiere estudiar la función renal por separado (centellograma renal), fundamentalmente en pacientes que presentan ERC preoperatoria y en aquellos con múltiples comorbilidades que presupongan daño renal futuro.
- Evaluar factores de riesgo asociados (edad, sexo, hipertensión arterial, diabetes, ERC previa, etc), para definir la estrategia quirúrgica.

Evaluación postoperatoria

- Seguimiento nefrológico.
- Desarrollar medidas de nefroprotección (higiénico-dietéticas, control de tensión arterial y comorbilidades).
- Realizar estudios funcionales y de reserva renal (test de sobrecarga proteica con determinaciones en sangre y orina o test de sobrecarga proteica con ^{99m}Tc-DTPA). Aquellos pacientes que presenten una reserva renal disminuida deberán tener seguimiento nefrológico periódico debido a que presentan mayor riesgo de deterioro de la función renal.

10
NEOPLASIAS RENAL
EVALUACIÓN NEFROLÓGICA



NEOPLASIAS RENALES

TRATAMIENTO SISTÉMICO EN ENFERMEDAD METASTÁSICA NO OPERABLE

Han sido descriptos criterios clínicos y de laboratorio para decidir la mejor opción terapéutica basada en los diseños de los estudios clínicos randomizados que motivaron la aprobación de los fármacos.

Los criterios de riesgo utilizados corresponden a la era de las citoquinas (Motzer y col) y de los inhibidores de tirosin-quinasa (TKI) (Heng y col). Sin embargo, debe predominar el criterio clínico sobre cada caso individual, basado fundamentalmente en la condición clínica (Performance Status -PS) de cada paciente.

1. Criterios de riesgo

a. **MSKCC** (670 y 463 pacientes tratados con citoquinas. JCO 1999-2006).

- Intervalo desde el diagnóstico hasta el inicio de interferón alfa \leq 12 meses
- PS $<$ 80%
- LDH $>$ 1.5 x VN (valor normal)
- Ca⁺⁺ corregido $>$ VNMx (límite superior del valor superior normal)
- HB $<$ VNMn (límite inferior del valor inferior normal)
- Tiempo desde la nefrectomía hasta a la recaída $<$ 1año

Riesgo	Número de factores	Supervivencia
Bueno (BR)	0	20 meses
Intermedio (RI)	1-2	10 meses
Alto (AR)	\geq 3	4 meses

b. **Criterios de “Heng”**, basados en la base de datos del Consorcio de cáncer renal avanzado (ASCO 2009). Es un análisis retrospectivo de pacientes tratados con TKI. Fueron 645 pacientes que habían recibido Sunitinib (SU), Sorafenib (SO) o Bevacizumab Interferón (Beva IFN).

- Intervalo diagnóstico / tratamiento \leq 12 meses
- PS $<$ 80%
- Ca⁺⁺ corregido $>$ VNMx
- HB $<$ VNMn
- Neutrofilia
- Trombocitosis

Riesgo	Número de factores	Supervivencia meses / % a 2 años
BR	0	37 / 75%
RI	1-2	28 / 53%
AR	\geq 3	9.4 / 7%

Se recomienda su aplicación clínica para la decisión terapéutica en primera y segunda línea de tratamiento de pacientes con cáncer renal metastásico.

2. Nefrectomía Citorreductora

- Durante la era de las citoquinas, existe evidencia randomizada que avala la cirugía de los tumores renales primarios aún en presencia de enfermedad metastásica.
- Los pacientes con metástasis pulmonares, buen PS y factores de buen pronóstico son los candidatos ideales para esta aproximación.
- En la era de los TKI, no hay evidencia randomizada, con estudios prospectivos en curso. Un análisis de la base de datos del Consorcio en el tratamiento de cáncer renal metastásico sugiere beneficio para la citorreducción y los TKI.

3. Tratamiento Sistémico

- Las recomendaciones son para los pacientes con carcinoma renal de células claras metastásico, con un nivel de evidencia 1A. En el consenso actual no se considera la opción de interferón mono-droga como estrategia en cáncer renal metastásico, dado que en los estudios randomizados donde fue utilizado como comparador activo, fue inferior en tiempo a la progresión.
- **Pacientes SIN tratamientos previos**
 - Primera Línea**

	Nivel de evidencia 1	Nivel 2A
BR/RI	Sunitinib	Sorafenib**
	Bevacizumab IFN	
	Pazopanib	
	Altas Dosis IL2*	
AR	Temsirolimus***	

* Altas dosis de Interleuquina 2 (AD IL2)

No se han identificado factores predictores de respuesta. La indicación acarrea: Alto costo, toxicidad severa que requiere un centro de complejidad para su manejo, así como un equipo médico entrenado en estas terapias.

**Sorafenib

Estudio fase II en 189 pacientes, que demostró beneficio en términos de tiempo a la progresión respecto a placebo.

*** Temsirolimus

El estudio ingresó pacientes de AR según criterios del MSKCC y mostró beneficio en supervivencia global respecto a Interferón.

b. Segunda Línea

Nivel 1 de evidencia	Nivel 2A de evidencia
Everolimus*	Sorafenib***
Axitinib**	Sunitinib y Pazopanib****

***Everolimus**

El estudio Record 1 incluyó pacientes progresados a 1 y 2 líneas de TKI. Demostró prolongar el tiempo a la progresión respecto a placebo. El 75% eran pacientes con más de 1 línea previa.

****Axitinib**

El estudio AXIS, incluyó pacientes progresados a citoquinas, así como progresados a TKI. El beneficio fue en supervivencia libre de progresión respecto al brazo comparativo activo (Sorafenib).

*****Sorafenib**

El estudio TARGET demostró ventajas en tiempo a la progresión de Sorafenib sobre placebo. Este estudio tiene Nivel 1 de evidencia para pacientes progresados a citoquinas y Nivel 2A para progresados a TKI.

******SUNITINIB y PAZOPANIB**

El Nivel de evidencia es 1 en resistentes a citoquinas y Nivel 2A en progresados a TKI.

c. Recomendaciones para las histologías no células claras

Estos subtipos histológicos se incluyen en menor proporción en los ensayos clínicos respecto a los carcinomas de células claras. El número de casos y de estudios randomizados no permite establecer una recomendación con evidencia robusta.

Fármaco	Nivel de Evidencia
Temsirolimus	1
Everolimus	2A
Sunitinib	2A
Sorafenib	2A
Pazopanib	2A
Axitinib	2A

d. Rol de la Quimioterapia

- Variedad Sarcomatoide

El componente sarcomatoide en cualquiera de las histologías constituye un factor de mal pronóstico y elevada agresividad y refractariedad a los fármacos que actúan sobre blancos dirigidos. La escasa evidencia prospectiva sólo soporta la utilización de mono o poliquimioterapia, con esquemas que combinan gemcitabine con doxorubicina o capecitabine.

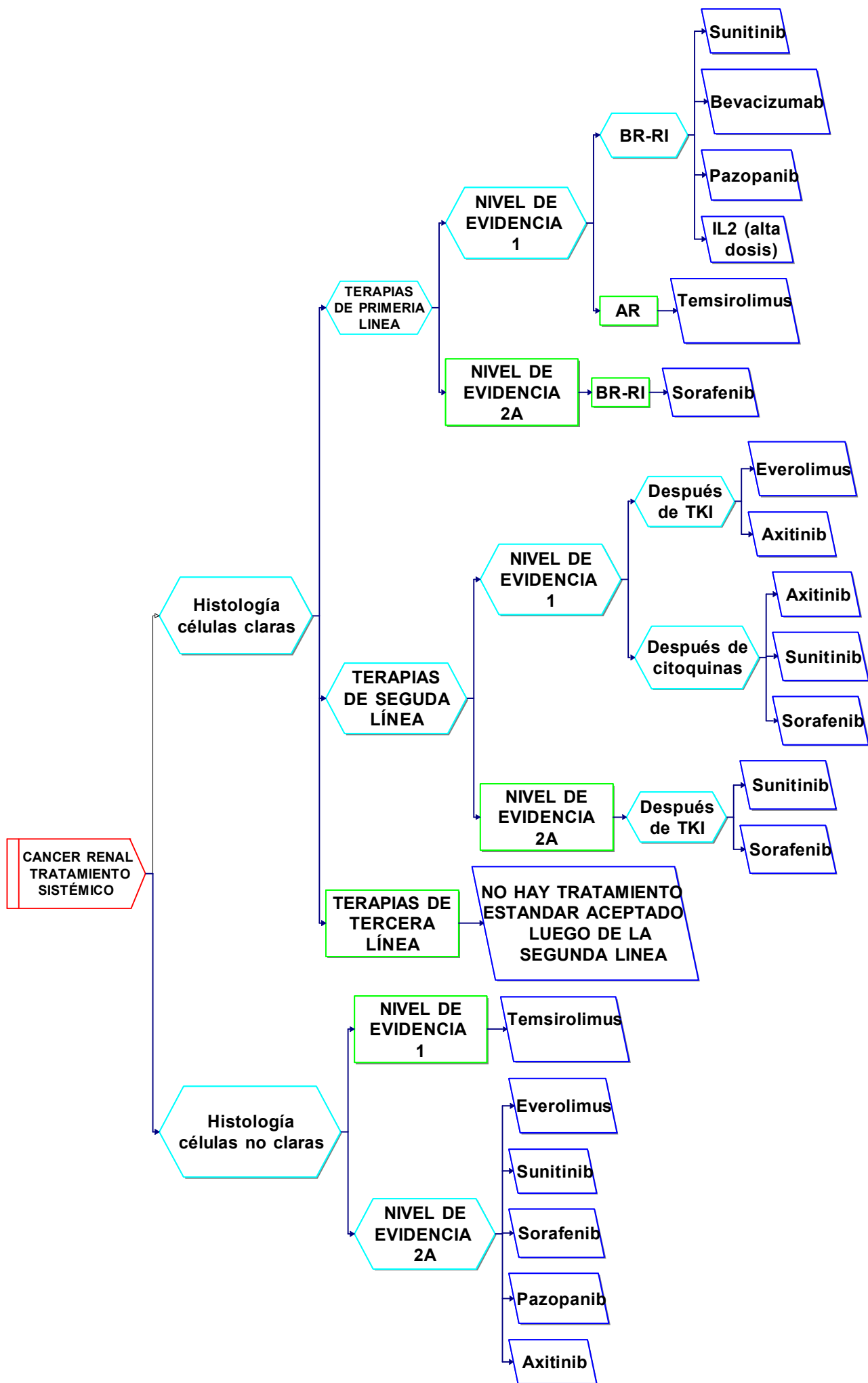
- Variedad Túbulo colectores

Emparentada con los carcinomas uroteliales, se utilizan esquemas similares a dicha patología, combinando platinos con gemcitabine o taxanos.

e. Terceras líneas

No existen estándares en tercera línea, exceptuando aquellos pacientes con citoquinas en primera instancia, anti-VEGR (vascular endotelial growth factor) o TKI en segunda e inhibidores de mTor (mammalian target of rapamycin) en tercera línea.

Los estudios clínicos randomizados también constituyen una estrategia aceptada en todas las líneas mencionadas.



12

NEOPLASIAS RENALES

TRATAMIENTO RADIANTE

El cáncer renal es un tumor radiorresistente, especialmente para las dosis totales y por fracción utilizadas en la radioterapia estándar (RT) o radioterapia con técnica 3D (RT3D).

- **Recidivas Locorreregionales o Tumores Irresecables Sintomáticos** : La RT o RT3D se pueden utilizar como tratamiento paliativo.
- **Tumores del parénquima renal pequeños, en pacientes monorrenos o con tumores bilaterales, no pasibles de nefrectomía parcial por razones médicas (1).**
- **Metástasis Óseas:** En general se utiliza la RT o RT3D con criterio paliativo.

Según performance status, tiempo de sobrevida y localización de la o las lesiones, las dosis frecuentemente indicadas son: 1fx x 8Gy (Gray)/ 5fx x 4Gy=20Gy / 4fx x 5Gy=20Gy / 10fx x 3Gy=30Gy / 20fx x 2Gy=40Gy.

En las lesiones con riesgo de fractura, consultar con traumatología para evaluar la necesidad de fijación y luego proceder a la RT o RT3D.

- **Compresión Medular:** Se aconseja una consulta con neurocirugía (NCx), para evaluar la posibilidad de cirugía (Cx) descompresiva previa a la RT3D, (teniendo en consideración sincronizar los plazos, ya que esta patología es una urgencia oncológica) y proceder al tratamiento de RT3D a los 10-15 días postcirugía.
- Descartada la posibilidad de NCx, indicar el tratamiento por lo menos con RT3D, sabiendo que la dosis tolerable de la médula espinal dificulta aplicar una dosis eficiente para controlar el carcinoma renal (2).
- **Metástasis Cerebrales Resecadas:**
 - Evaluar Radiocirugía (RCx) o Radiocirugía Hipofraccionada (RCHfx) del o los lechos quirúrgicos y/o de las lesiones no resecadas.
 - No está recomendada la RT Holoencefálica Adyuvante post Cx y/o RCx y/o RCHfx, especialmente en pacientes con ≤ 4 metástasis. No mejora la sobrevida y puede disminuir la calidad de vida.
- **Metástasis Cerebrales no Resecadas:**
 - Pueden combinarse Cx o RCHfx para algunas metástasis cerebrales que superen los 3cm \emptyset y RCx de otras ≤ 3 cm \emptyset .
 - Radiocirugía: La RCx y/o RCHfx están indicadas, dependiendo el número de lesiones a tratar de la opinión del especialista para adecuar la indicación más conveniente, buscando balancear la máxima eficacia clínica con la menor toxicidad en los tejidos normales.

Dosis de RCx promedio: 20Gy x 1fx.

Dosis de RCHfx para lesiones voluminosas promedio: 6Gy x 3fx=18Gy/7Gy x 3f=21Gy.

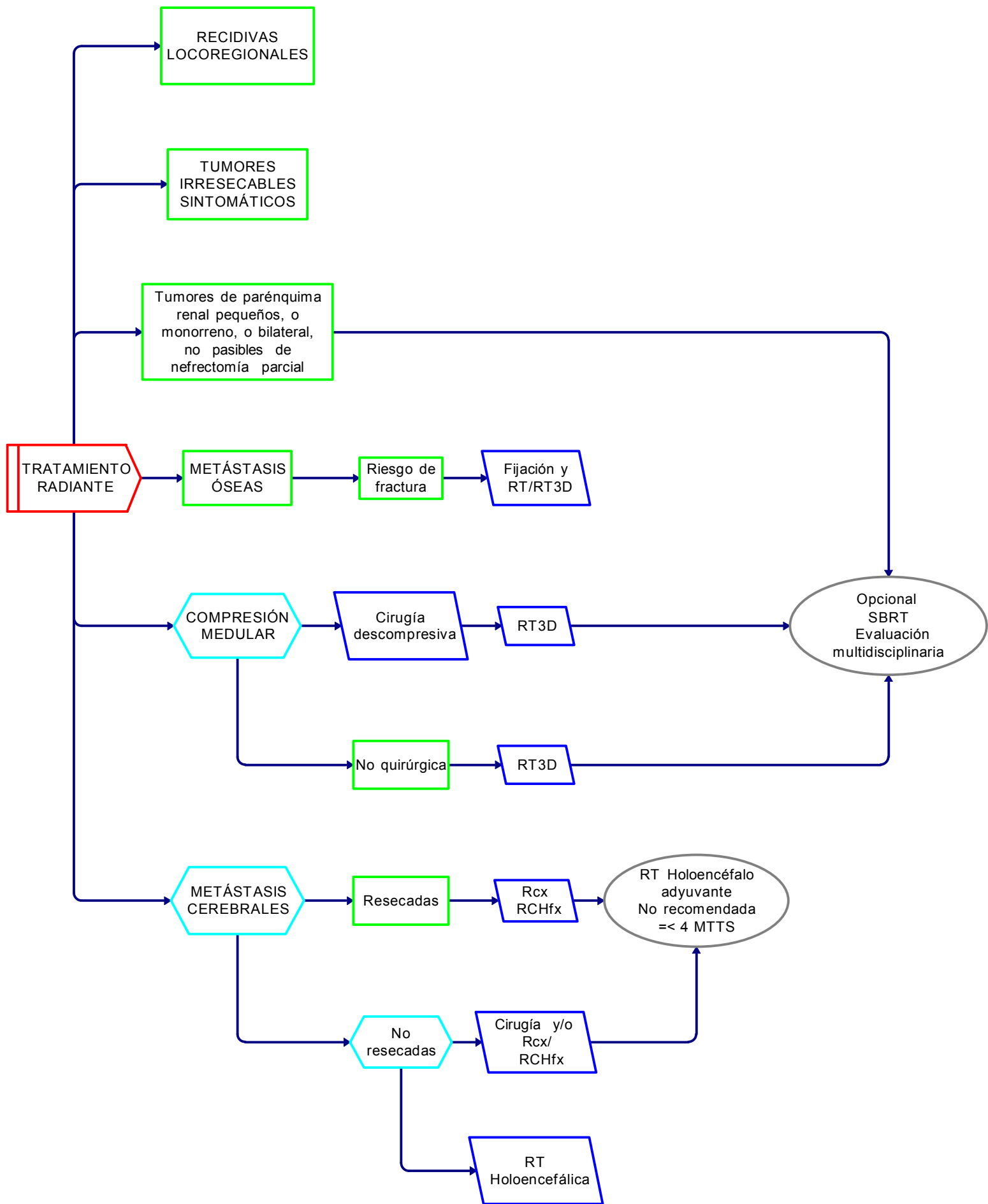
Estas dosis, tanto para RCx como para RCHfx, pueden variar según indicación del especialista .

- **RT Holoencefálica (conocida también por Holocraneana):**
 - Indicada en pacientes no pasibles de Cx y/o RCx y/o RCHfx.
 - Dosis de radioterapia para Holoencéfalo: 30Gy (10fx x 3Gy) / 37,5Gy (15fx x 2,5Gy). Con esas dosis la respuesta del cáncer renal es baja, con el agravante de un 30% de posibilidad de trastornos cognitivos a los 4-6 meses post RT Holoencefálica.

1 Si se dispone de la tecnología para realizar Radioterapia Estereotáxica Extracraneana (SBRT), evaluar con un equipo multidisciplinario su utilización.

2 En estos casos, si se dispone de tecnología para realizar SBRT (esta técnica es más efectiva y a su vez protege mejor a la médula), evaluar con un equipo multidisciplinario la conveniencia de su utilización.

NEOPLASIAS RENALES
TRATAMIENTO RADIANTE -PALIATIVO-



13

NEOPLASIAS RENALES

SEGUIMIENTO POSTOPERATORIO

NIVEL DE EVIDENCIA 2B

RIESGO	ESTUDIOS	SEGUIMIENTO										
		1a			2a		3a		4a	5a	7a	9a
	Años											
	Meses	03	06	12	18	24	30	36	48	60	84	108
Bueno	Historia y examen físico		0	0		0		0		0		
	Laboratorio (1)		0	0		0		0		0		
	TC tórax (2)		0	0		0		0		0		
	RMI/TC abdomen (3)			0		0		0		0		
Intermedio-Alto	Historia y examen físico	0	0	0	0	0	0	0	0	0	0	0
	Laboratorio	0	0	0	0	0	0	0	0	0	0	0
	TC tórax		0	0	0	0	0	0	0	0	0	0
	RMI/TC abdomen		0	0	0	0		0	0	0	0	0
Sospecha de Recurrencia	PET-CT (Opcional)											
	Diagnóstico diferencial de FIBROSIS											
Control nefrológico	Nefroprotección											
	Estudios funcionales											
	Reserva renal											

(1) Laboratorio incluyendo química, hemograma, hepatograma, calcemia, LDH

(2) TC de tórax sin contraste –preferentemente- (o Rx de tórax después de los 3 años de seguimiento)

(3) RMI de abdomen y pelvis con gadolinio –preferentemente- (o TC de abdomen y pelvis sin y con contraste)

Consenso Nacional Inter-Sociedades para el Diagnóstico y Tratamiento de las Neoplasias Renales Parenquimatosas del Adulto

DIRECCIONES WEB DE LAS SOCIEDADES AUTORAS

Convocadas por la
Academia Nacional de Medicina

www.acamedbai.org.ar

Asociación Argentina de Oncología Clínica

[http://www.aoc.org.ar/](http://www.aoc.org.ar)

Asociación Médica Argentina

[http://www.ama-med.org.ar/](http://www.ama-med.org.ar)

Federación Argentina de Urología

[http://www.fau.org.ar/](http://www.fau.org.ar)

Instituto de Oncología Angel H. Roffo

[http://www.institutoroffo.org/](http://www.institutoroffo.org)

Sociedad Argentina de Cancerología

<http://www.socargcancer.org.ar/>

Sociedad Argentina de Nefrología

<http://san.org.ar/new/index.php>

Sociedad Argentina de Patología

<http://www.patologia.org.ar/>

Sociedad Argentina de Radiología

<http://www.sar.org.ar/web/index.php>

Sociedad Argentina de Terapia Radiante Oncológica

<http://www.satro-radioterapia.com.ar/>

Sociedad Argentina de Urología

<http://www.sau-net.org/>

ESTOS VÍNCULOS CONDUCEN A LAS RESPECTIVAS PÁGINAS WEB DE LAS SOCIEDADES AUTORAS, DONDE PODRÁN ENCONTRAR LA PUBLICACIÓN DE TODOS LOS CONSENSOS NACIONALES INTER-SOCIEDADES PARA EL DIAGNÓSTICO Y TRATAMIENTO DE LAS NEOPLASIAS UROLÓGICAS

**Programa Nacional de Consensos Inter-Sociedades
Programa Argentino de Consensos de Enfermedades Oncológicas**

Consenso Nacional Inter-Sociedades para el Diagnóstico y Tratamiento de las Neoplasias Renales Parenquimatosas del Adulto

Convocadas por la Academia Nacional de Medicina

Asociación Argentina de Oncología Clínica

Asociación Médica Argentina

Federación Argentina de Urología

Instituto de Oncología Angel H. Roffo

Sociedad Argentina de Cancerología

Sociedad Argentina de Nefrología

Sociedad Argentina de Patología

Sociedad Argentina de Radiología

Sociedad Argentina de Terapia Radiante Oncológica

Sociedad Argentina de Urología

Julio 2015

